Παθήσεις των αρθρώσεων τραυματικής αιτιολογίας

Εξαρθρήματα

Γενικό μέρος

Ορισμός

- Η μόνιμη παρεκτόπιση των αρθρικών επιφανειών μιας άρθρωσης

Οριστική θεραπεία τραυματικών εξαρθρημάτων

- **Ανάταξη του εξαρθρήματος**
  - η διαδικασία της επαναφοράς των αρθρικών επιφανειών στη φυσιολογική ανατομική θέση τους
  - γενική αναισθησία
  - κλειστή *(μη χειρουργική)* ή ανοικτή *(χειρουργική)* τεχνική
  - διατηρείται με ειδική για κάθε περίπτωση συγκράτηση *(συντηρητική ή χειρουργική)*
  - πρέπει να γίνεται όσο το δυνατό συντομότερα μετά την πρόκλησή τους *(κατά προτίμηση μέσα στις πρώτες 24 ώρες)*
  - μετά την παρέλευση μερικών ημερών, η κλειστή ανάταξη είναι δύσκολη και με συχνές υποτροπές ή αδύνατη
  - απαραίτητη η ακτινογραφία μετά την κλειστή ανάταξη
  - στα παλιά και στα υποτροπιάζοντα εξαρθρήματα η θεραπεία είναι χειρουργική

Παθήσεις των αρθρώσεων τραυματικής αιτιολογίας

Εξαρθρήματα

Ειδικό μέρος

Εξάρθημα ώμου

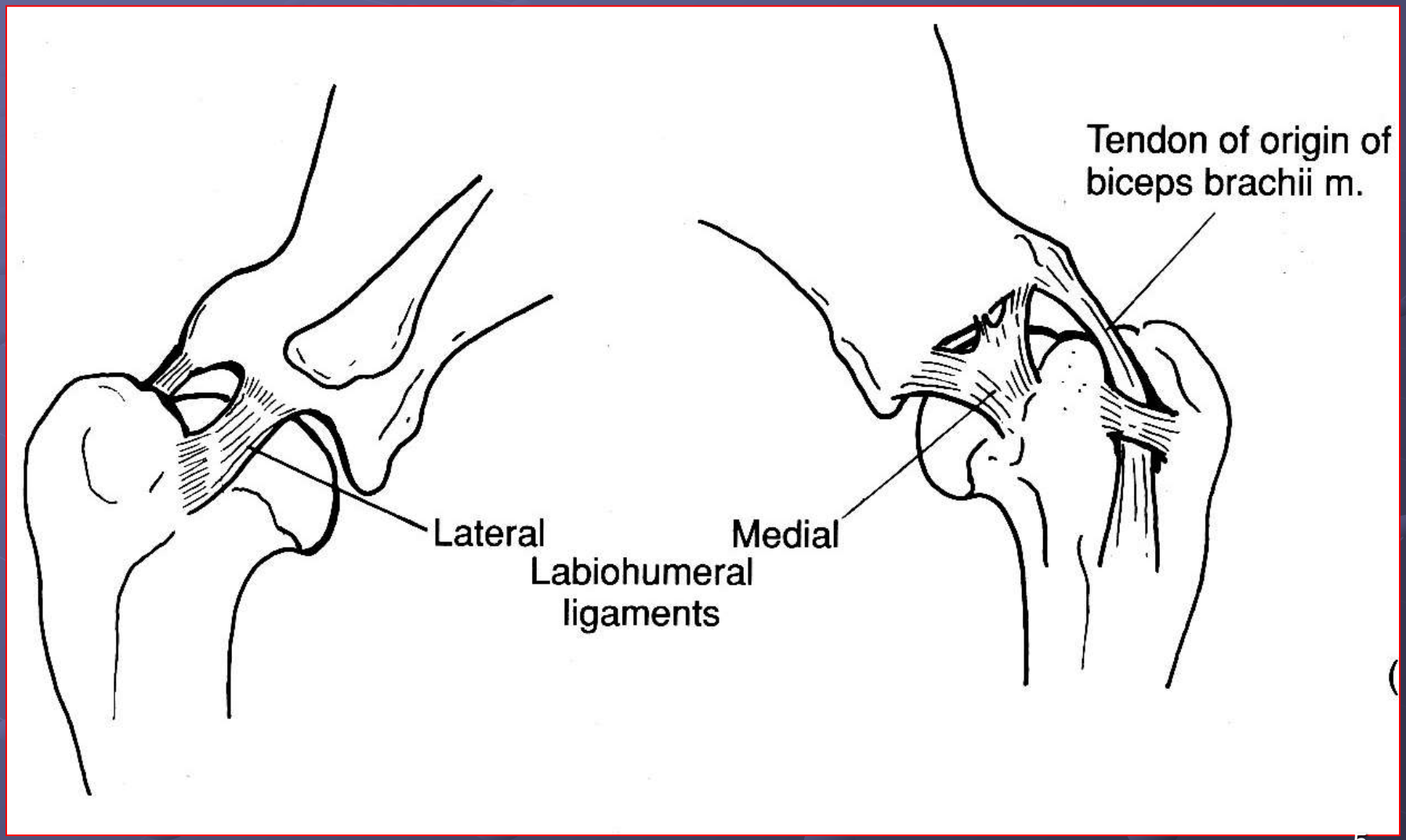

Εξάρθημα ώμου

- Ταξινόμηση ανάλογα με τη θέση της κεφαλής του βραχιονίου
  - εξωτερικό ή εσωτερικό (συνήθως)
  - πρόσθιο ή οπίσθιο (σπάνια)

Συντηρητική αντιμετώπιση

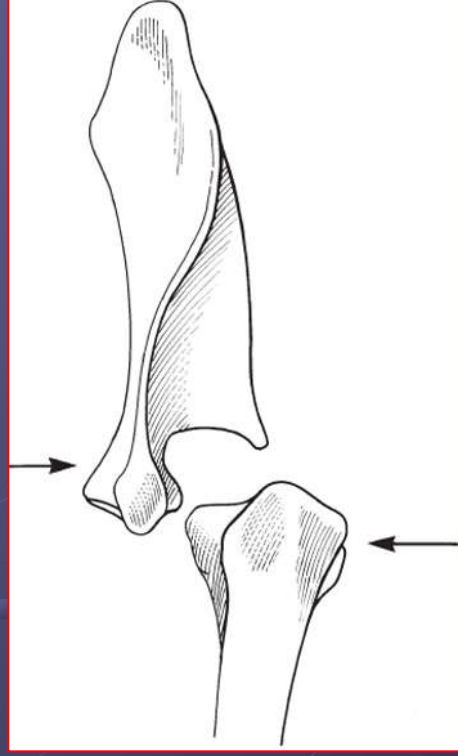

- Μη υποτροπιάζον εξάρθρημα
- Χωρίς συνυπάρχοντα κατάγματα

- Εσωτερικό
  - επίδεσμος Velpeau x 2-6 εβδομάδες
  - περιορισμός x 2-4 εβδομάδες

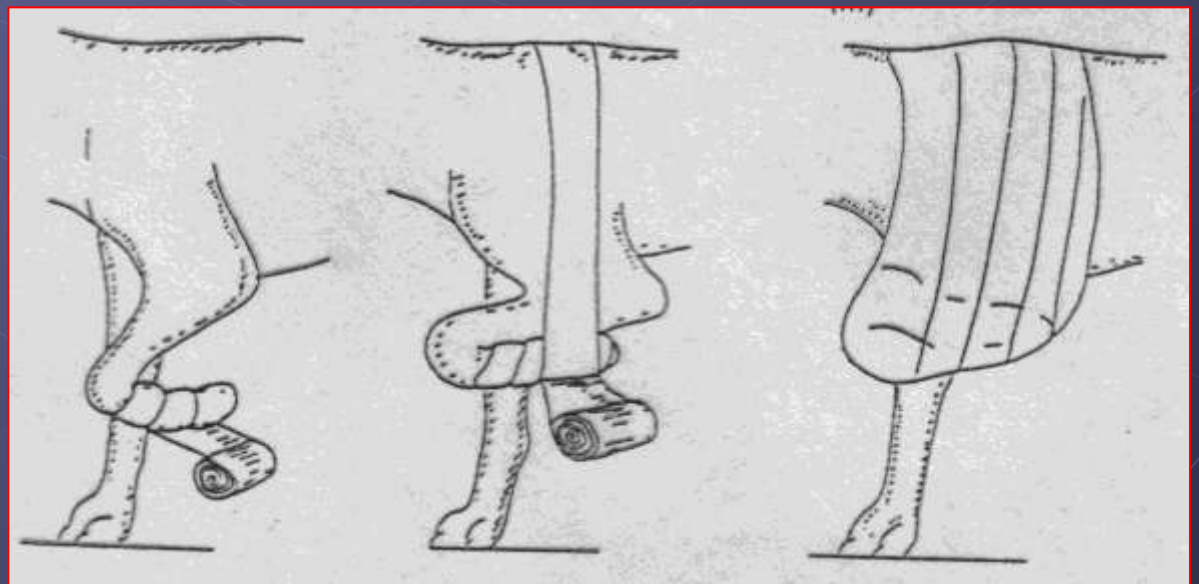

Συντηρητική αντιμετώπιση

- Μη υποτροπιάζον εξάρθρημα
- Χωρίς συνυπάρχοντα κατάγματα

- Εξωτερικό
  - επίδεσμο spica x 2-6 εβδομάδες
  - περιορισμός x 2-4 εβδομάδες

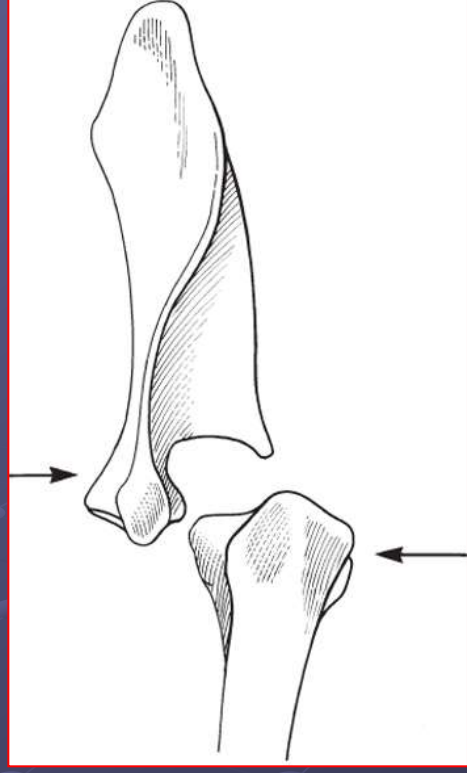

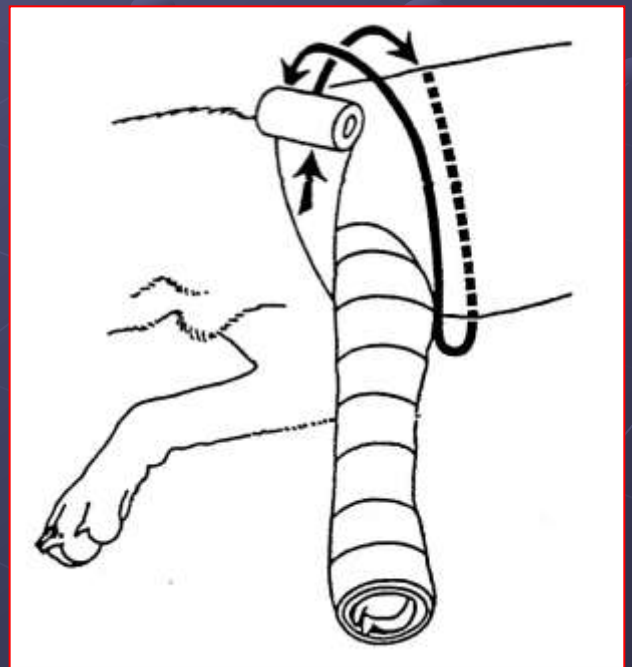

Χειρουργική αντιμετώπιση

- Υποτροπιάζον εξάρθρημα
- Συνυπάρχοντα κατάγματα

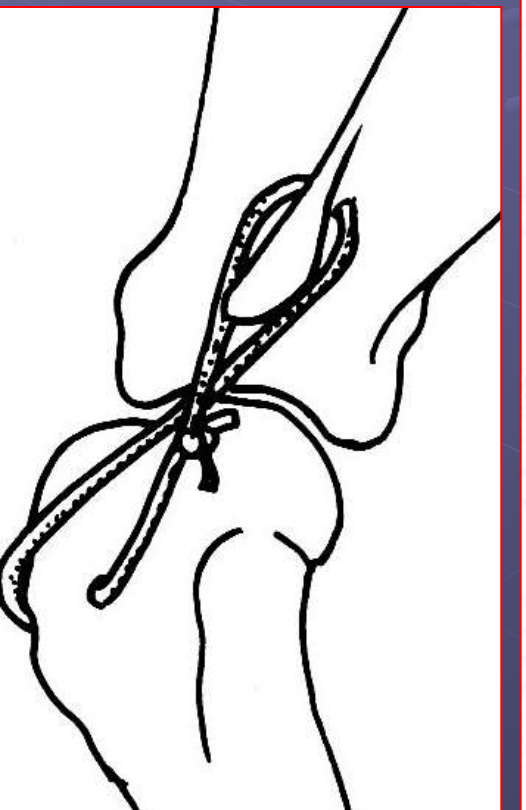

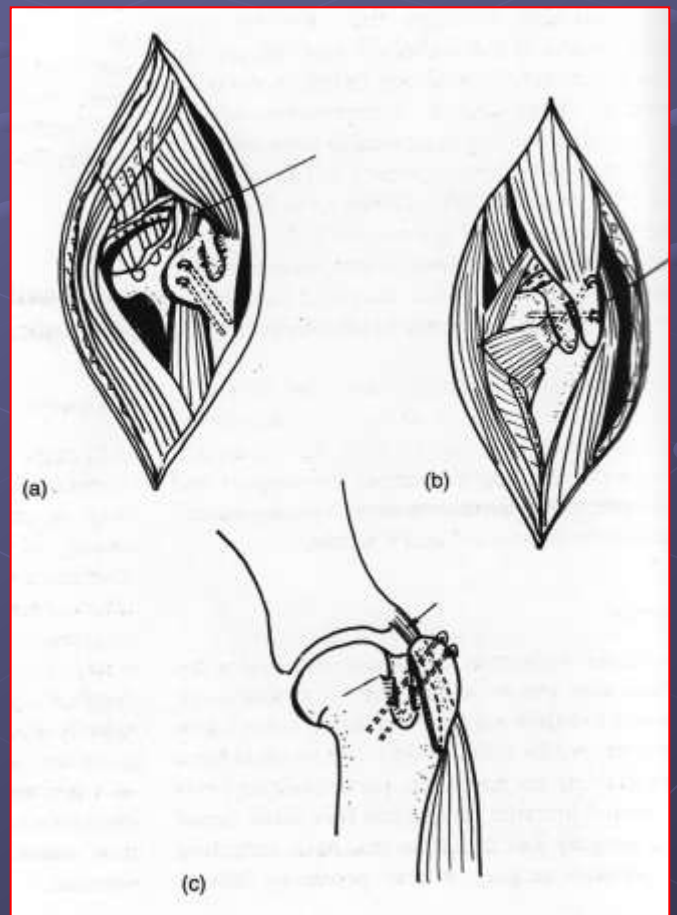

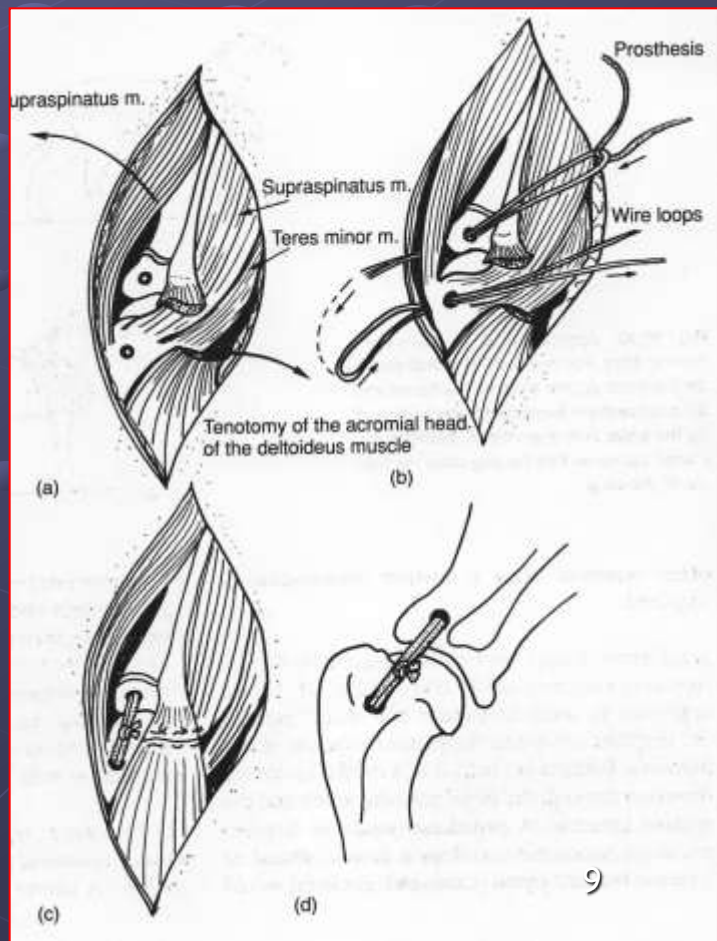

Εξάρθρημα αγκώνα

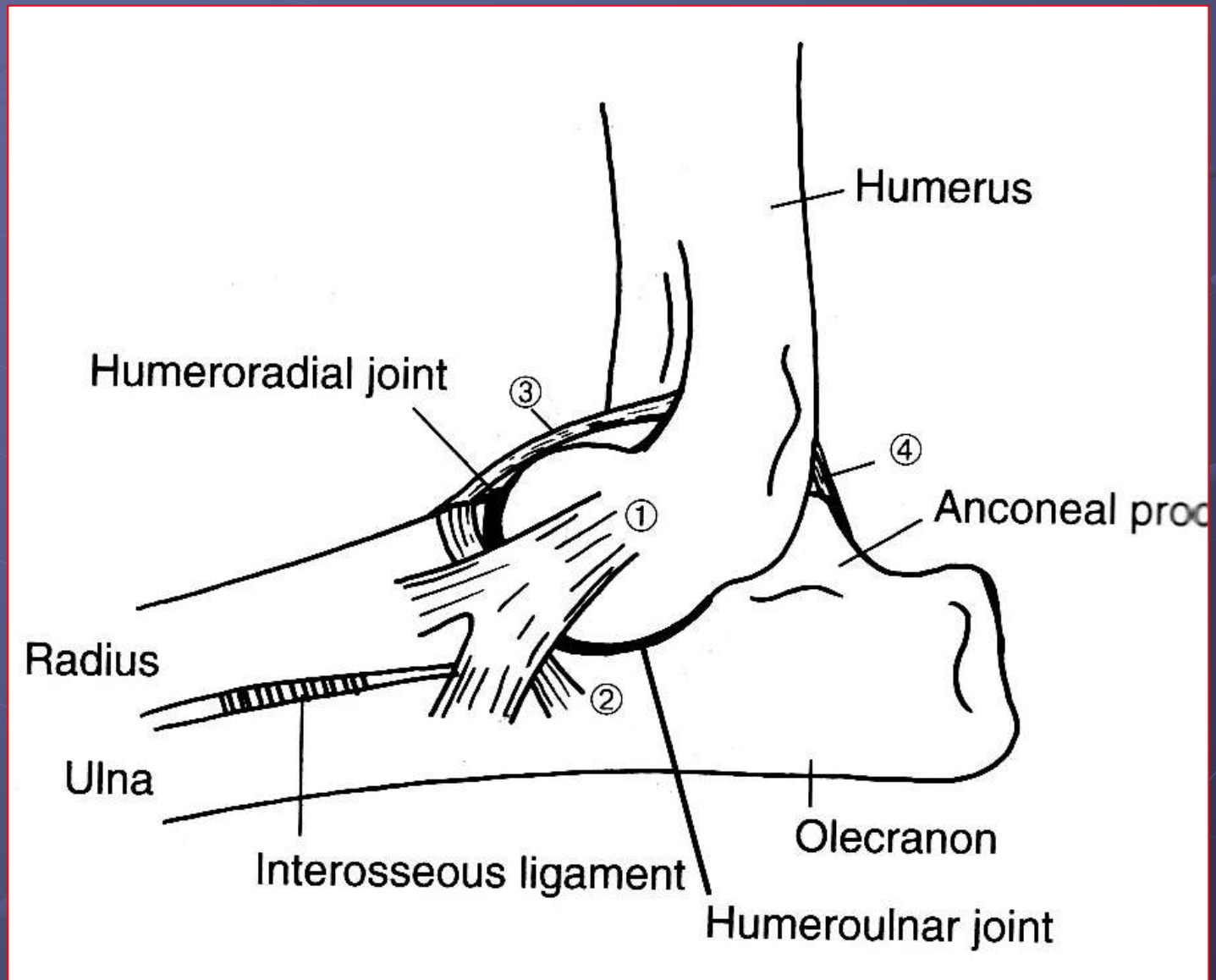

Εξάρθημα αγκώνα

- Ταξινόμηση ανάλογα με τη θέση της κεφαλής της κερκίδας
  - εξωτερικό (συνήθως)
  - εσωτερικό (σπάνια)

Συντηρητική αντιμετώπιση

- ανάταξη
- επίδεσμος Robert Jones x 7-10 ημέρες με τον αγκώνα σε έκταση
- περιορισμός x 4 εβδομάδες

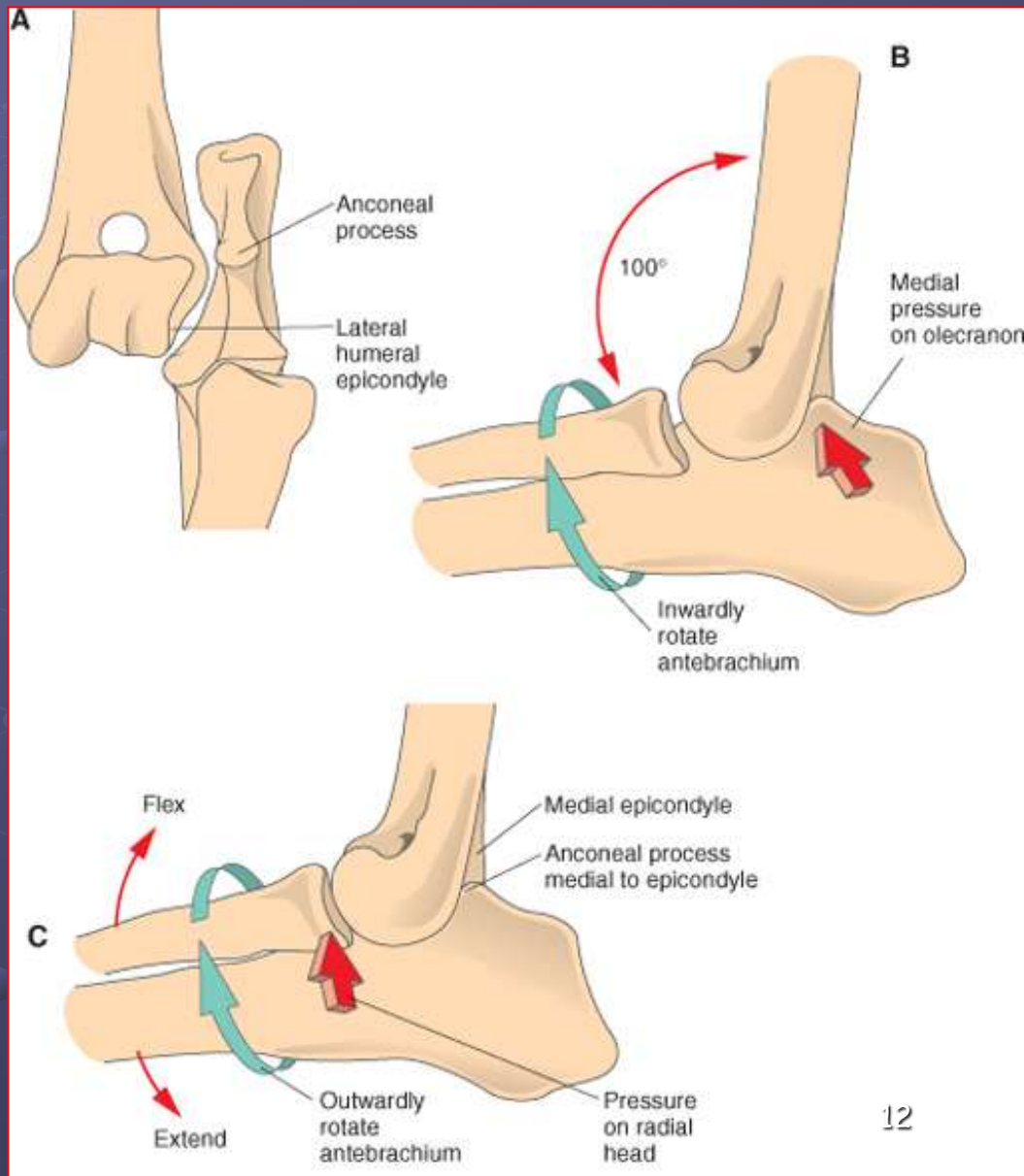

Χειρουργική αντιμετώπιση

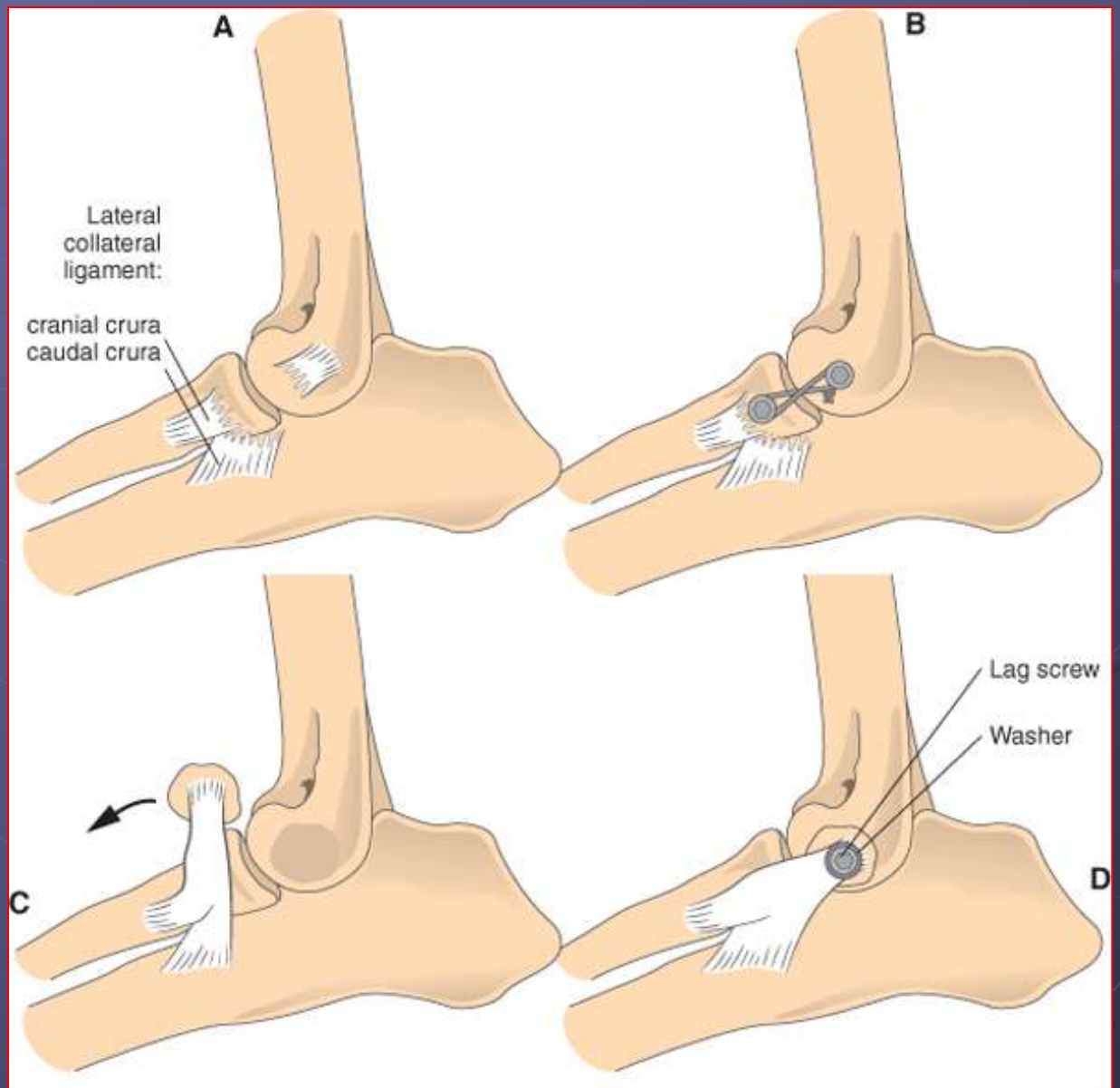

Εξάρθημα καρπού

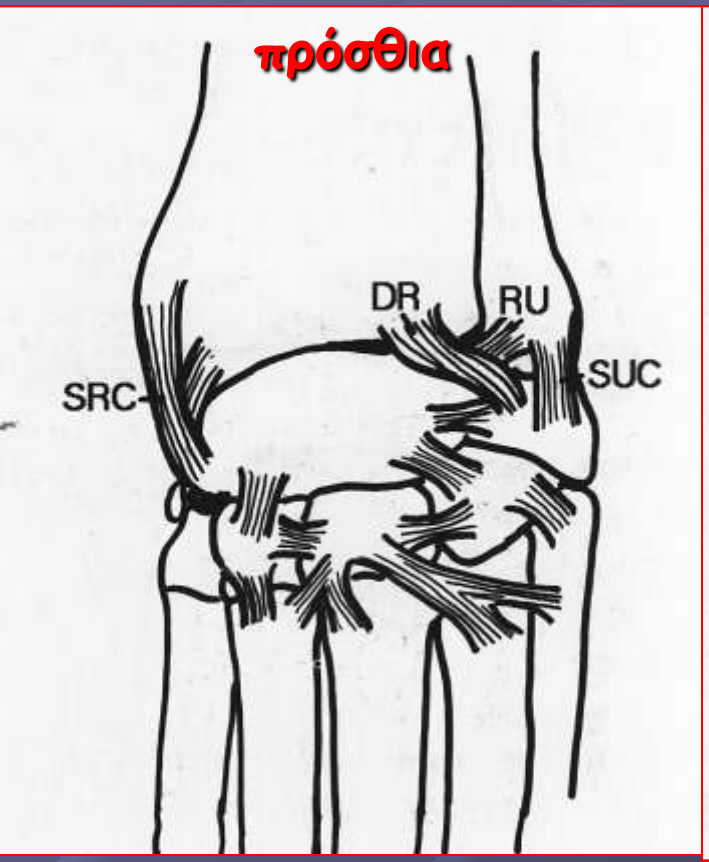

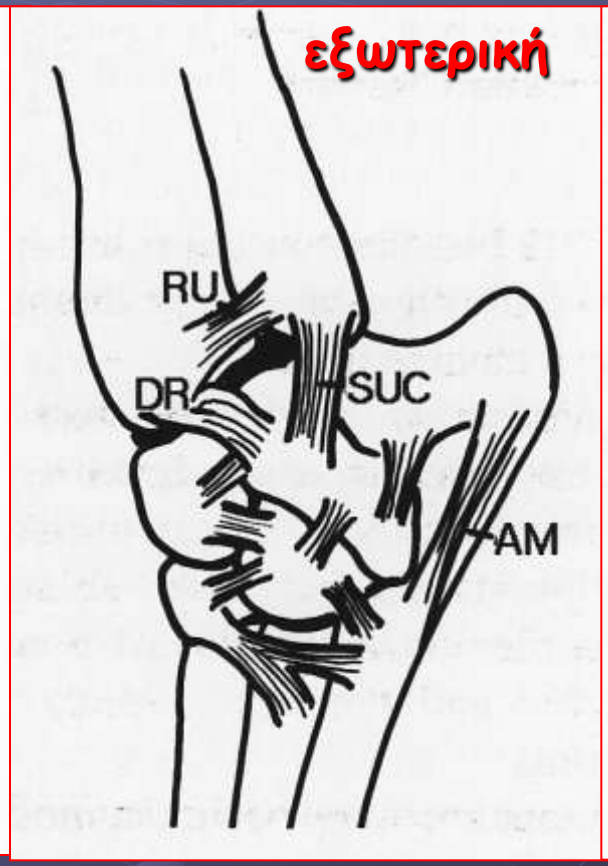

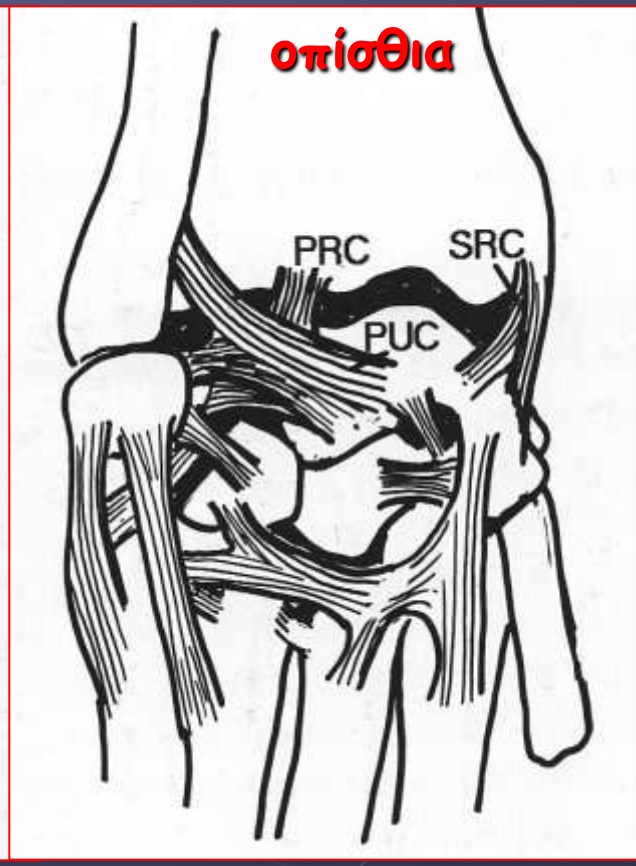

Συντηρητική αντιμετώπιση

- Εξωτερική σταθεροποίηση x 4-8 εβδομάδες
  - μικρού βαθμού αστάθεια
  - μερική ρήξη πλάγιου συνδέσμου

Χειρουργική αντιμετώπιση

- μεγάλη αστάθεια
- αποτυχία συντηρητικών μεθόδων
- ανοικτά εξαρθρήματα ± απώλεια ιστών
- ρήξη παλαμιαίου συνδέσμου
- αποσπαστικό κάταγμα στυλοειδών αποφύσεων
- πλήρης ρήξη πλάγιων συνδέσμων

Χειρουργική αντιμετώπιση

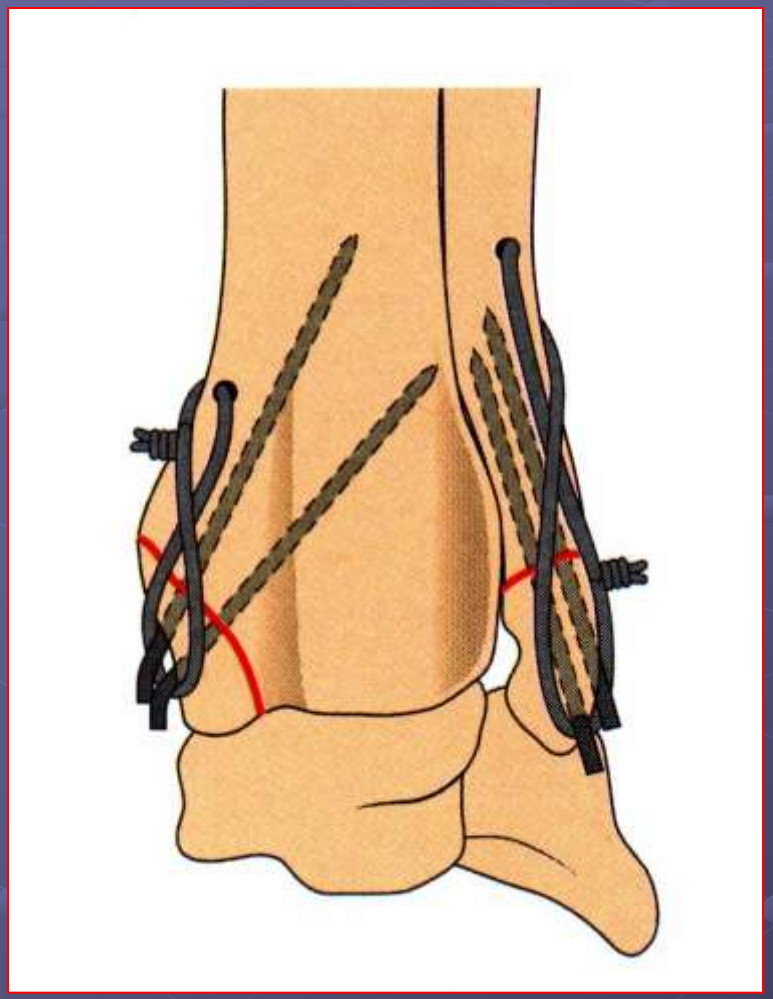

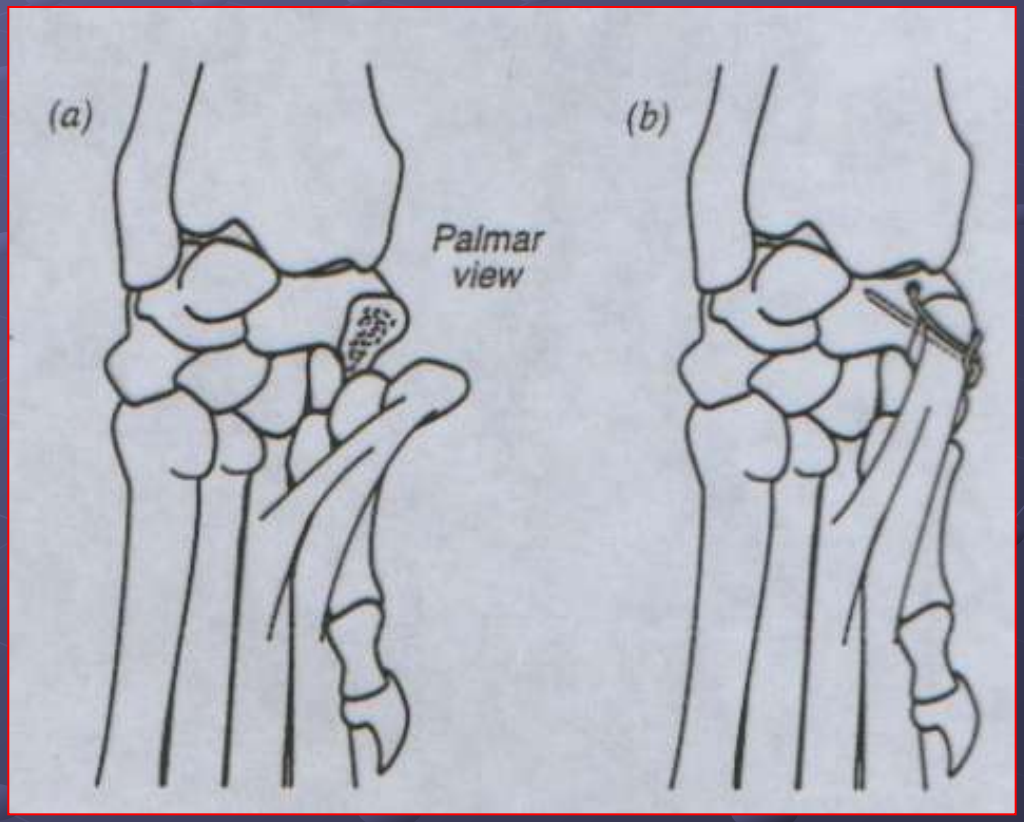

Χειρουργική αντιμετώπιση

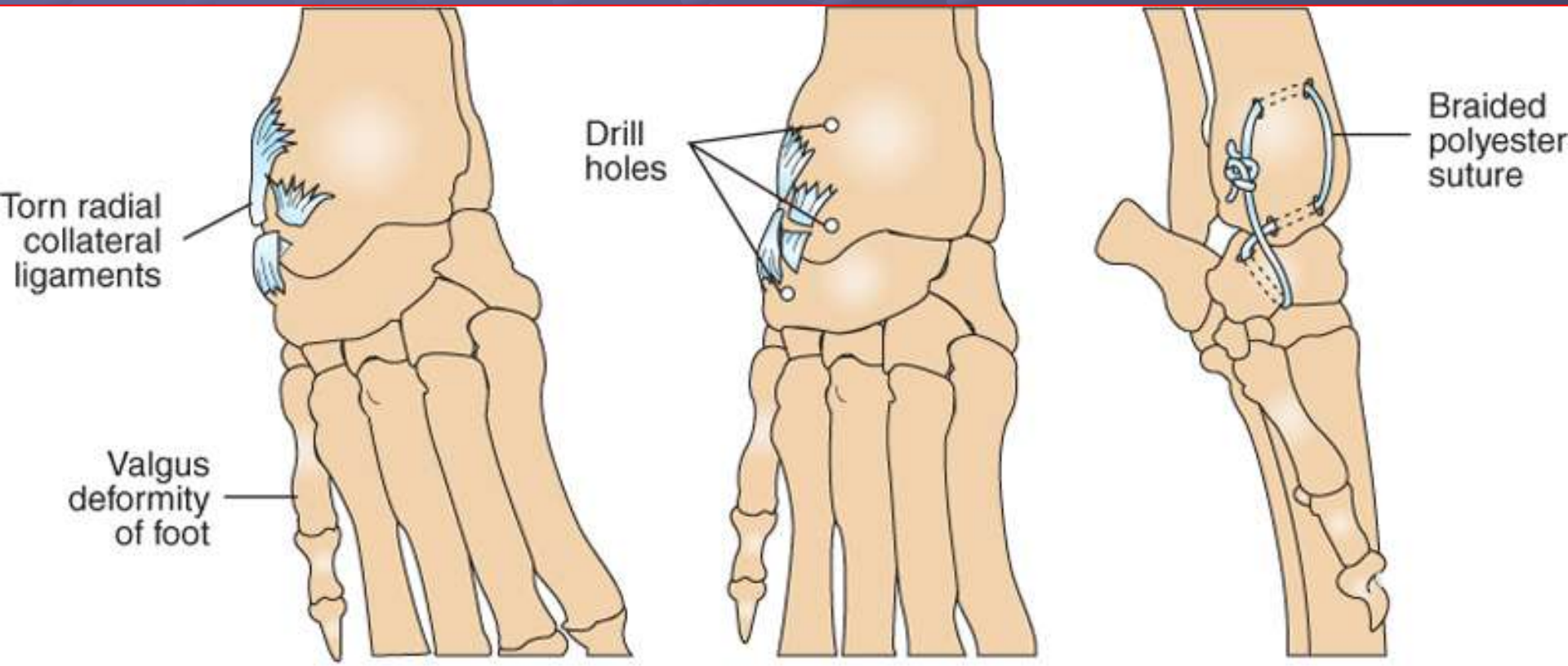

Χειρουργική αντιμετώπιση

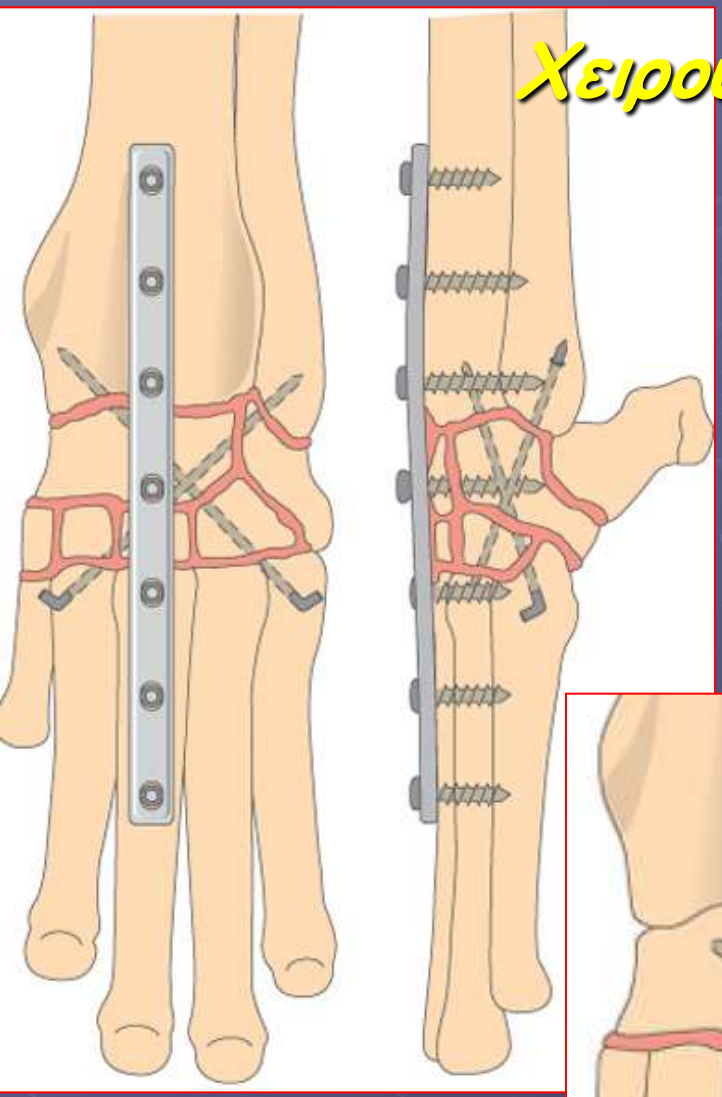

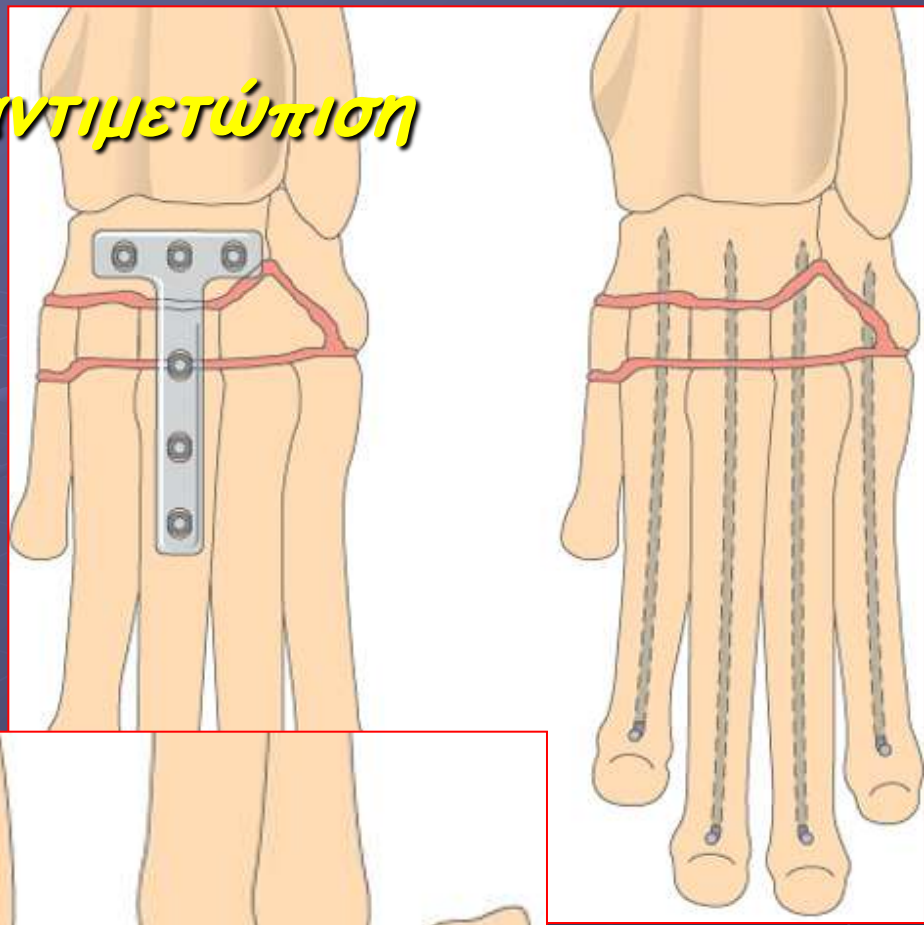

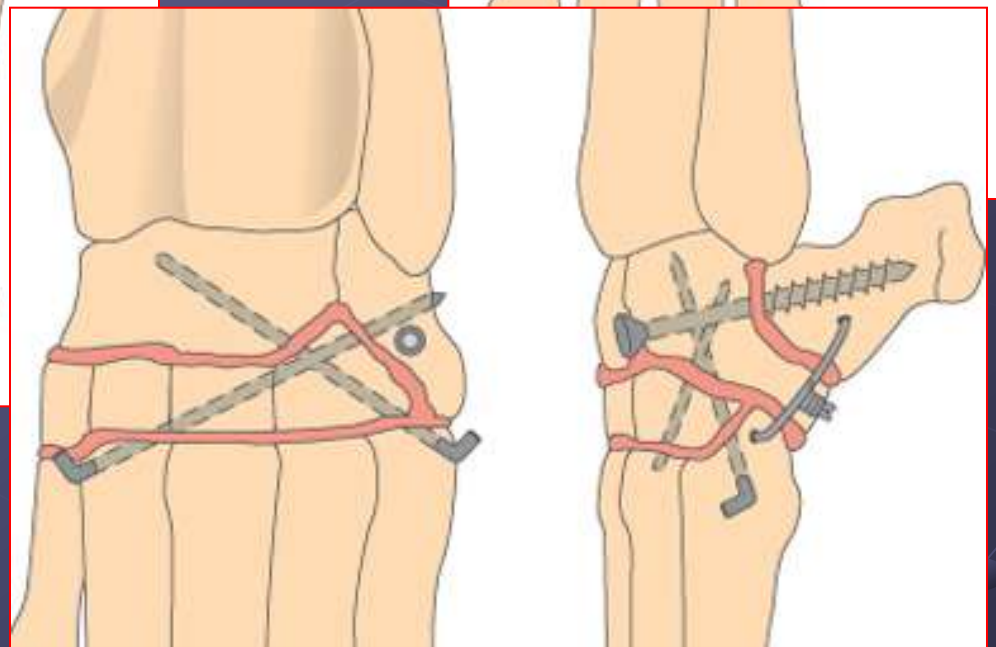

Εξάρθημα δακτύλου

- ακρωτηριασμός
- τεχνητός σύνδεσμος
- αρθρόδεση

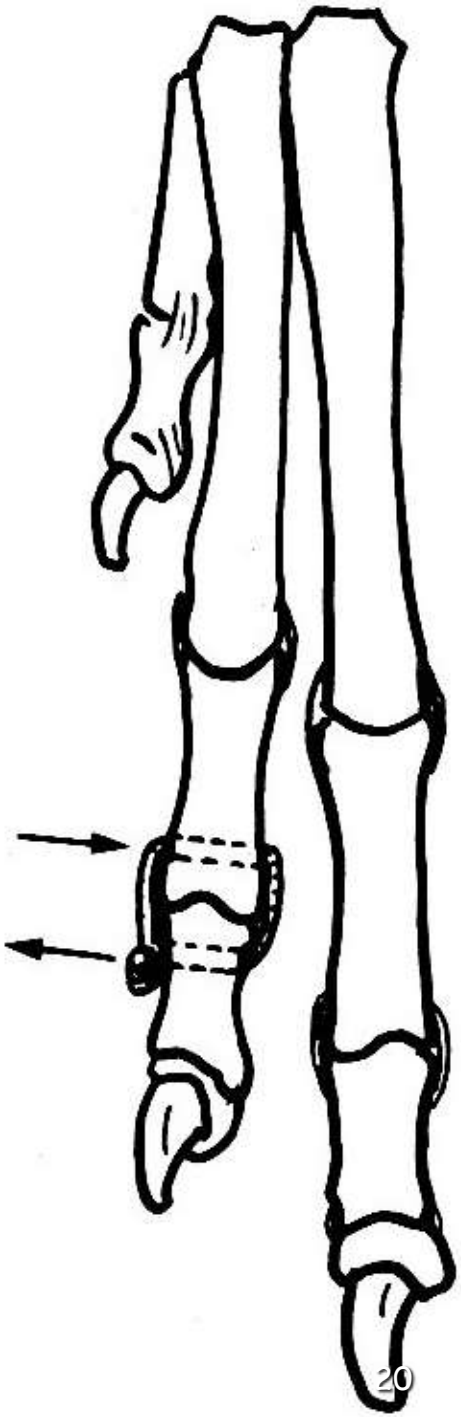

Εξάρθημα ιερολαγόνιας άρθρωσης

- Συντηρητική αντιμετώπιση
  - περιορισμός x 4-6 εβδομάδες
- Χειρουργική αντιμετώπιση
  - έντονο & διαρκές άλγος
  - μεγάλη παρεκτόπιση
  - συνυπάρχοντα ορθοπαιδικά προβλήματα του ετερόπλευρου άκρου

Χειρουργική αντιμετώπιση

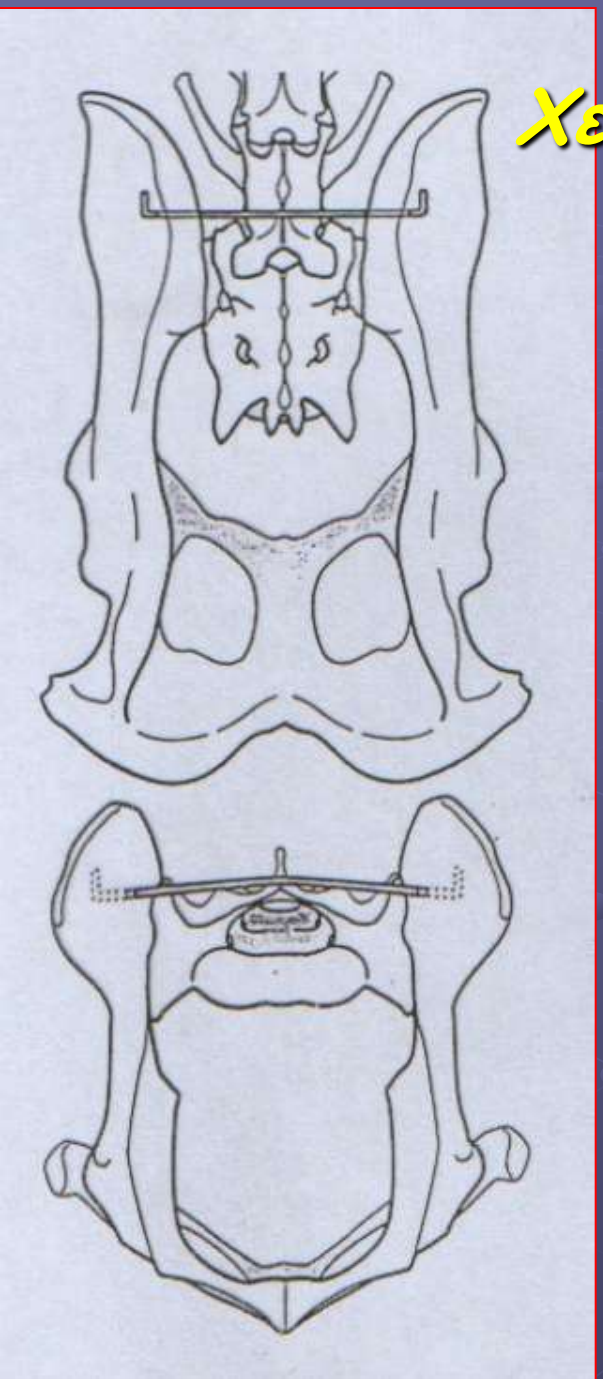

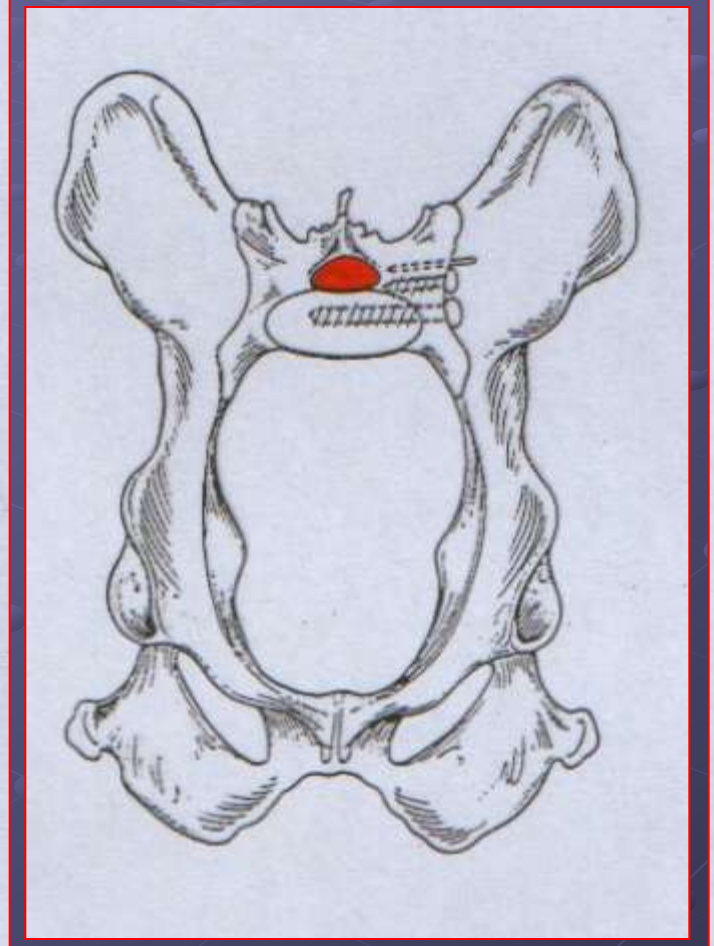

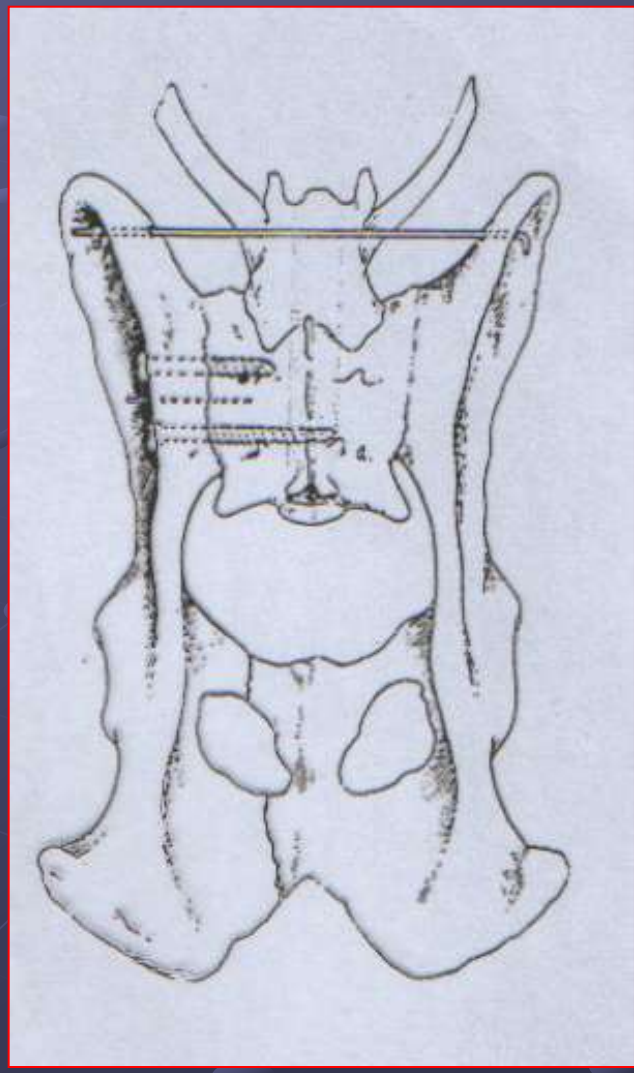

Εξάρθρημα ισχίου

- Ταξινόμηση ανάλογα με τη θέση της κεφαλής του μηριαίου
  - πρόσθιο-ραχιαίο (85-90%)
  - οπίσθιο-ραχιαίο
  - κοιλιακό

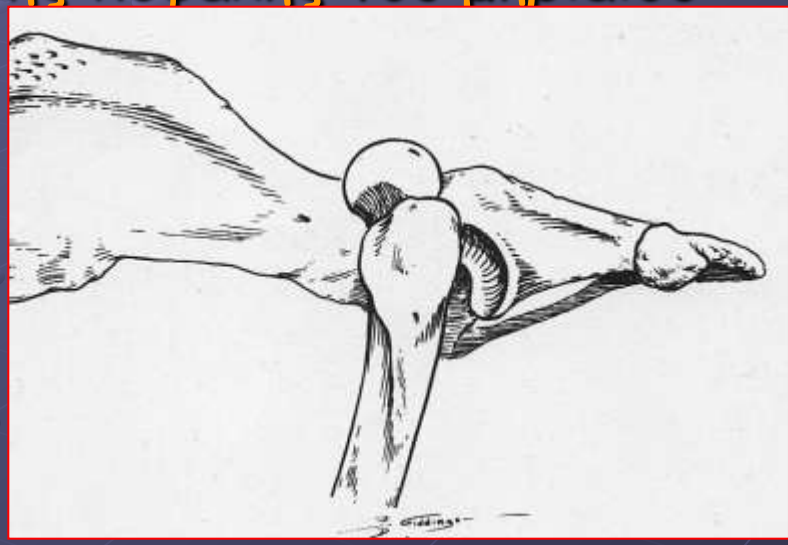

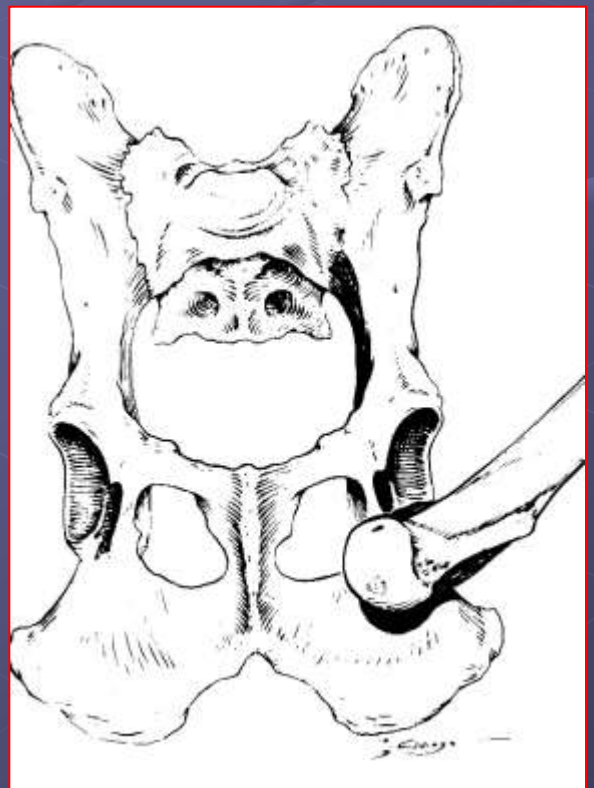

Συντηρητική αντιμετώπιση

- Πρόσφατα εξαρθρήματα (<2-4 ημερών)
- Χωρίς συνυπάρχοντα κατάγματα της κεφαλής
- Σκύλος
- Γάτα *(σπάνια)*

- Γενική αναισθησία
- Ανάταξη
- Ακτινογραφία
- Επίδεσμος Ehmer x 7-10 ημέρες
- Περιορισμός x 4-6 εβδομάδες

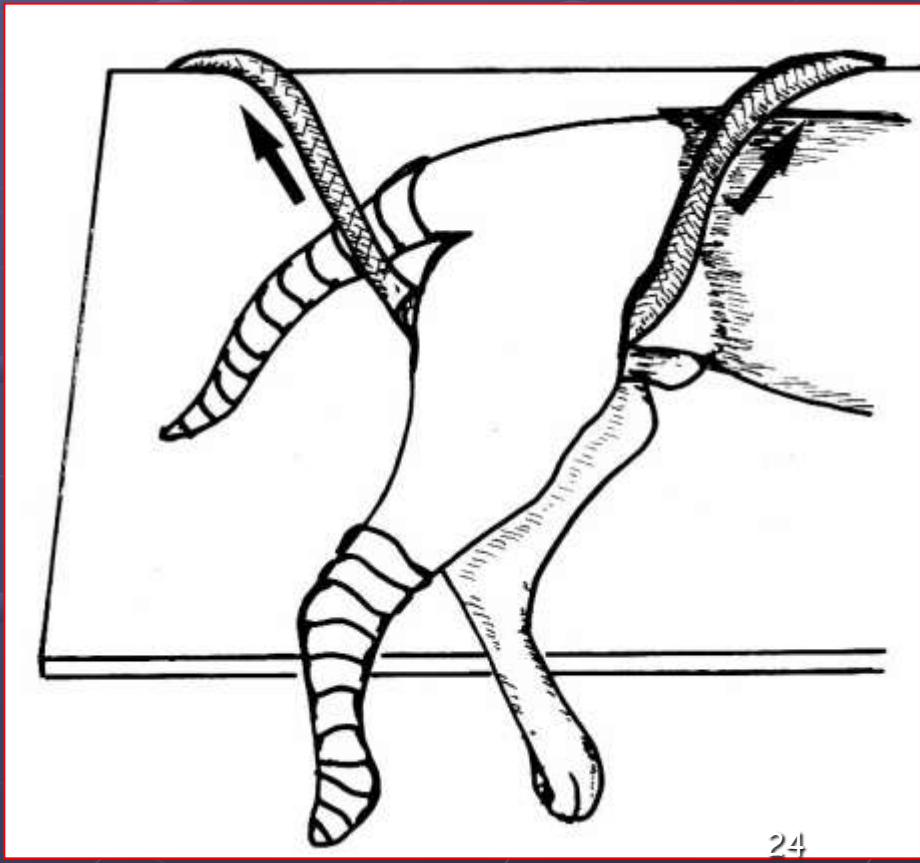

Συντηρητική αντιμετώπιση

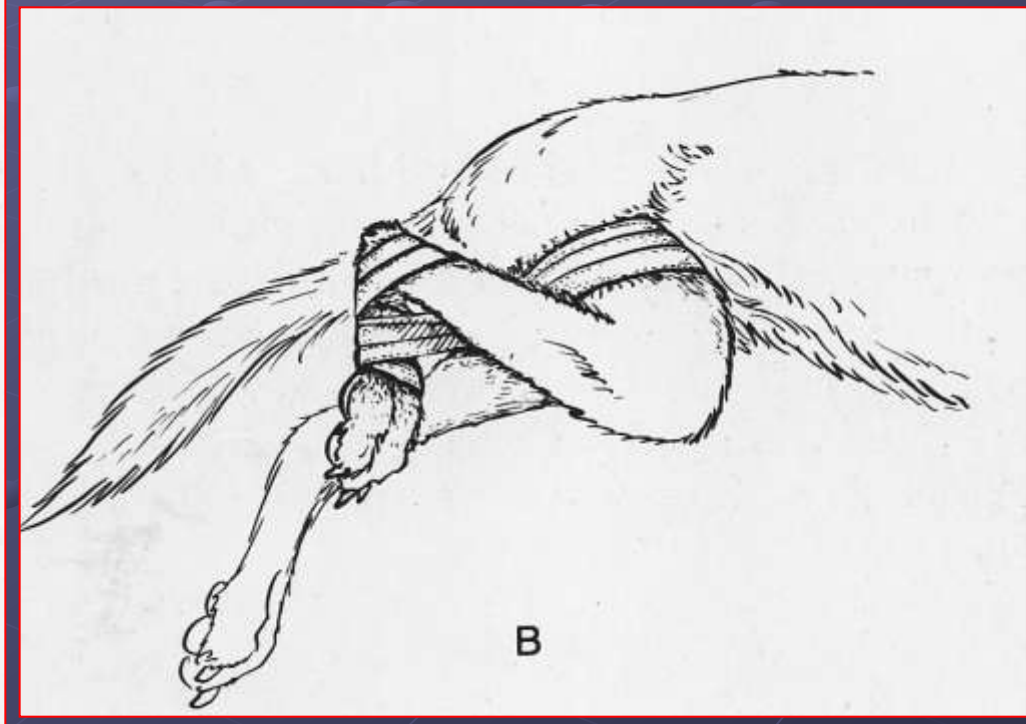

Χειρουργική αντιμετώπιση

- Παλιά εξαρθρήματα
- Συνυπάρχοντα κατάγματα της κεφαλής
- Αποτυχία κλειστής ανάταξης
- Ασταθής κλειστή ανάταξη
- Υποτροπή ύστερα από συντηρητική αντιμετώπιση

Διαρθρική ήλωση

- ήλος Steinmann x 4-6 εβδομάδες

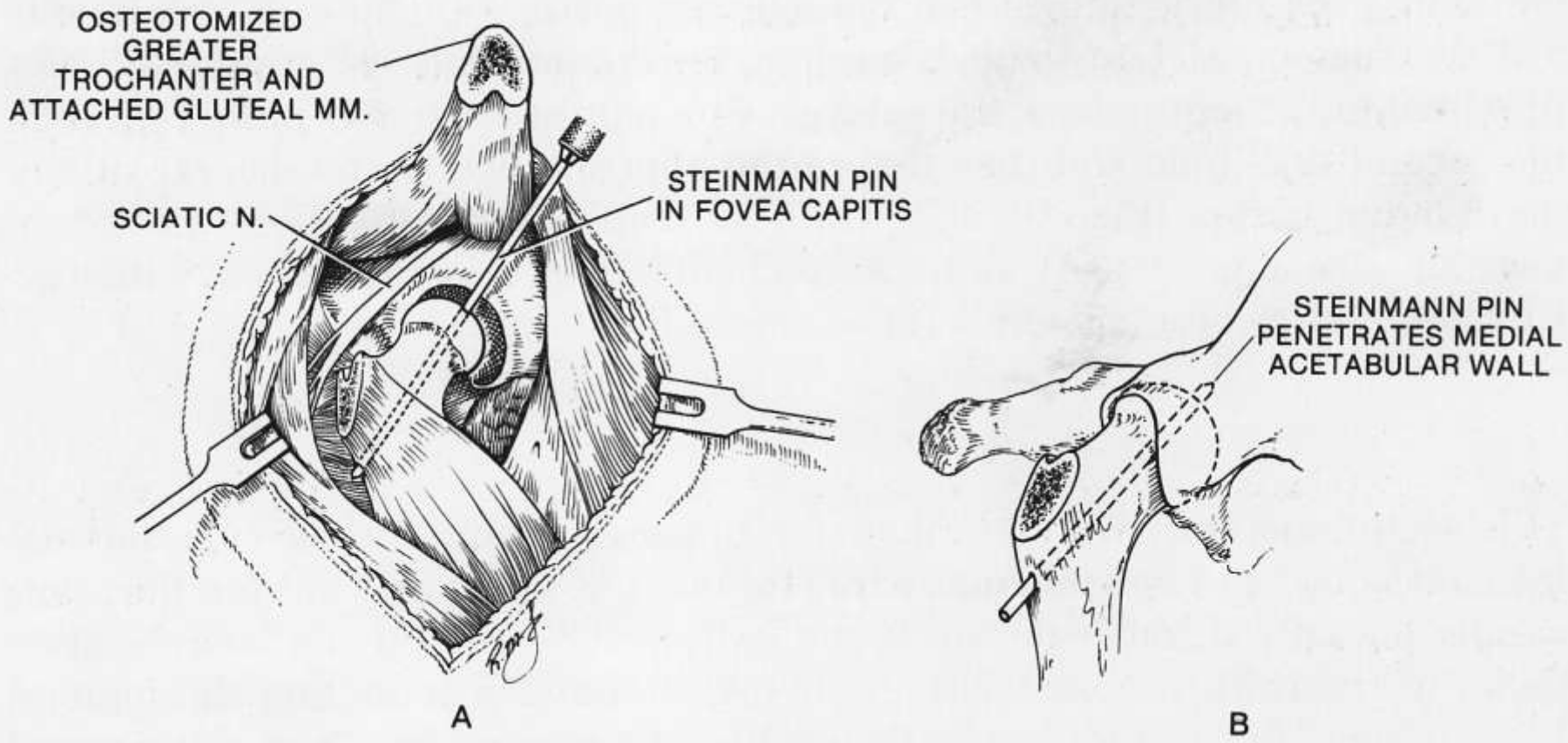

Τεχνητός στρογγύλος σύνδεσμος

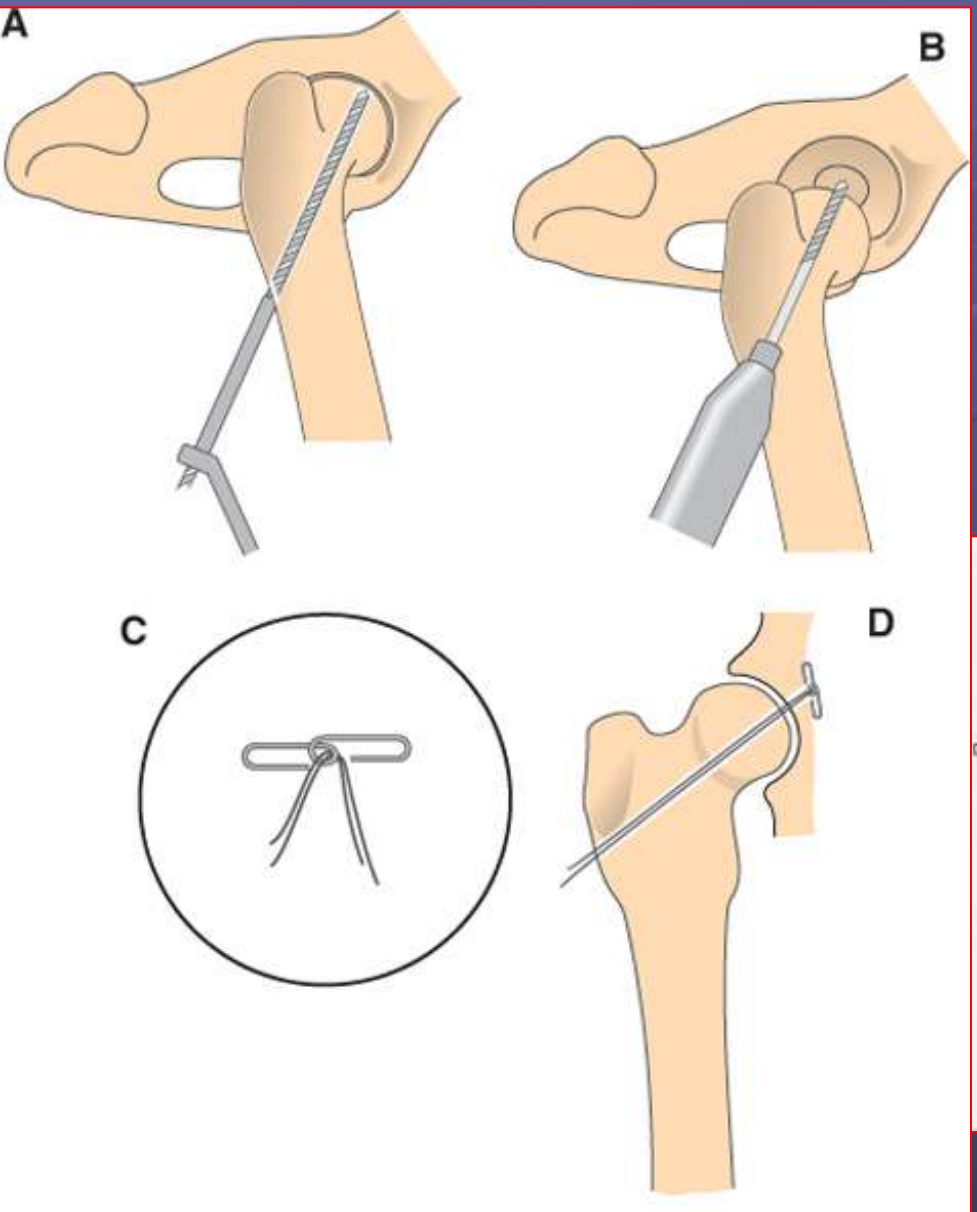

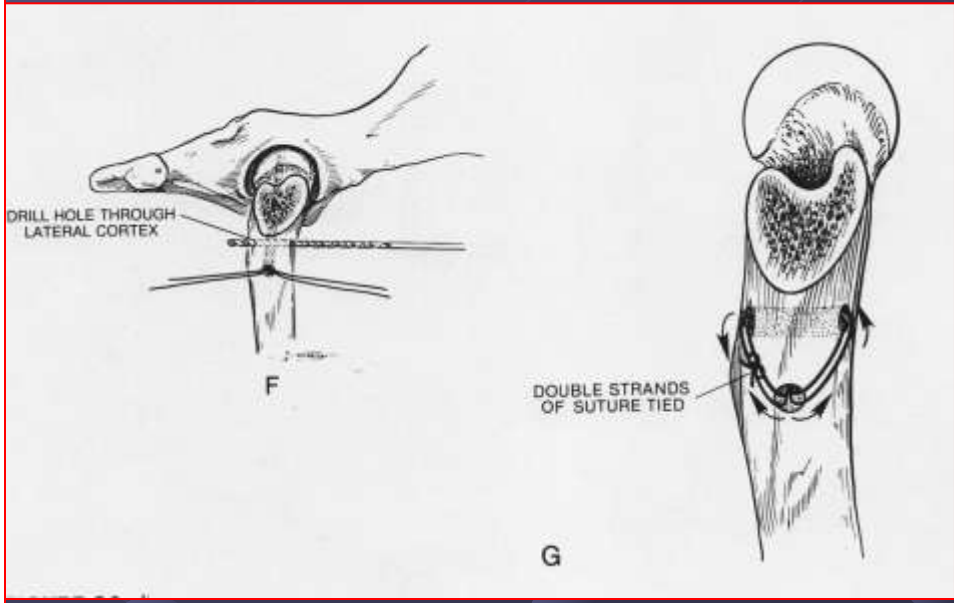

Συρραφή ραχιαίου αρθρικού θυλάκου ± ενίσχυσή του

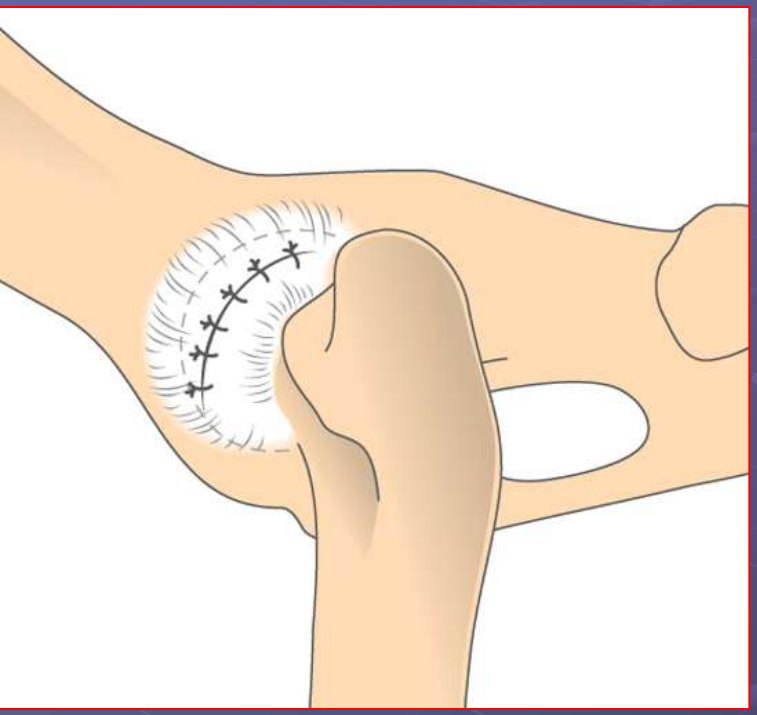

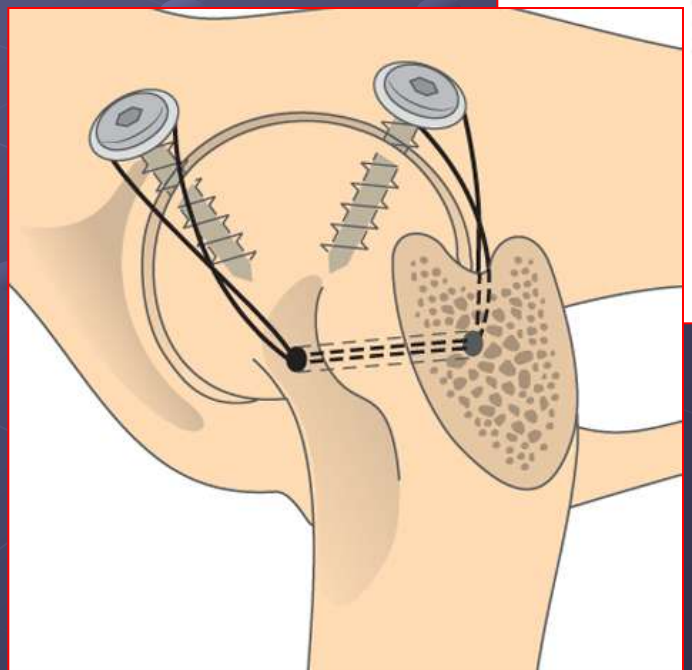

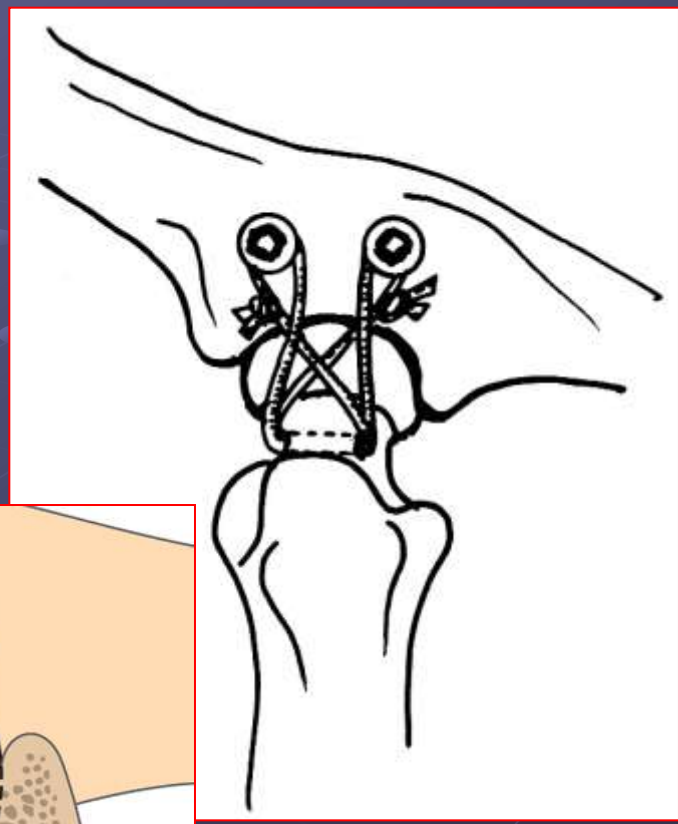

Ολική αρθροπλαστική

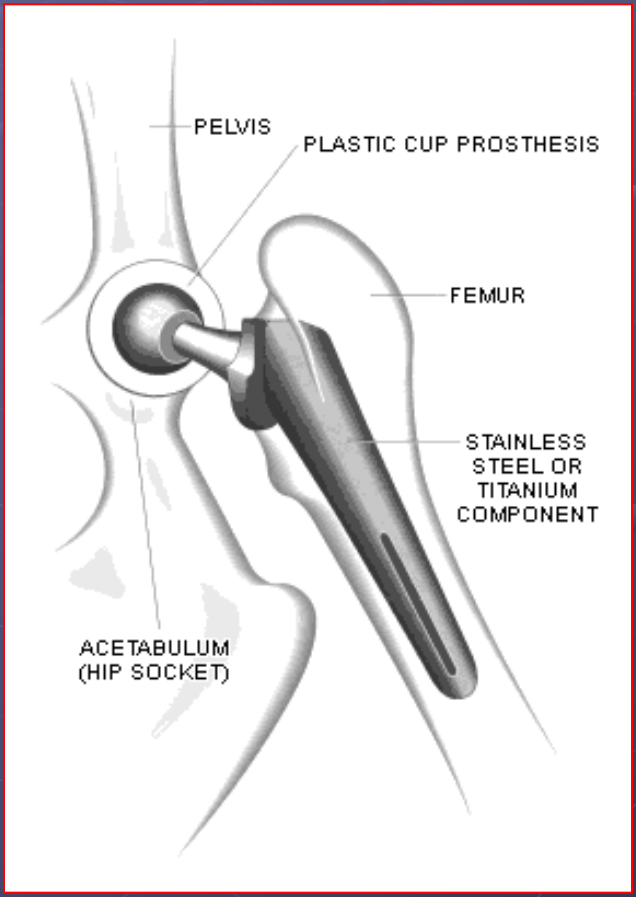

Εκτομή κεφαλής και αυχένα του μηριαίου

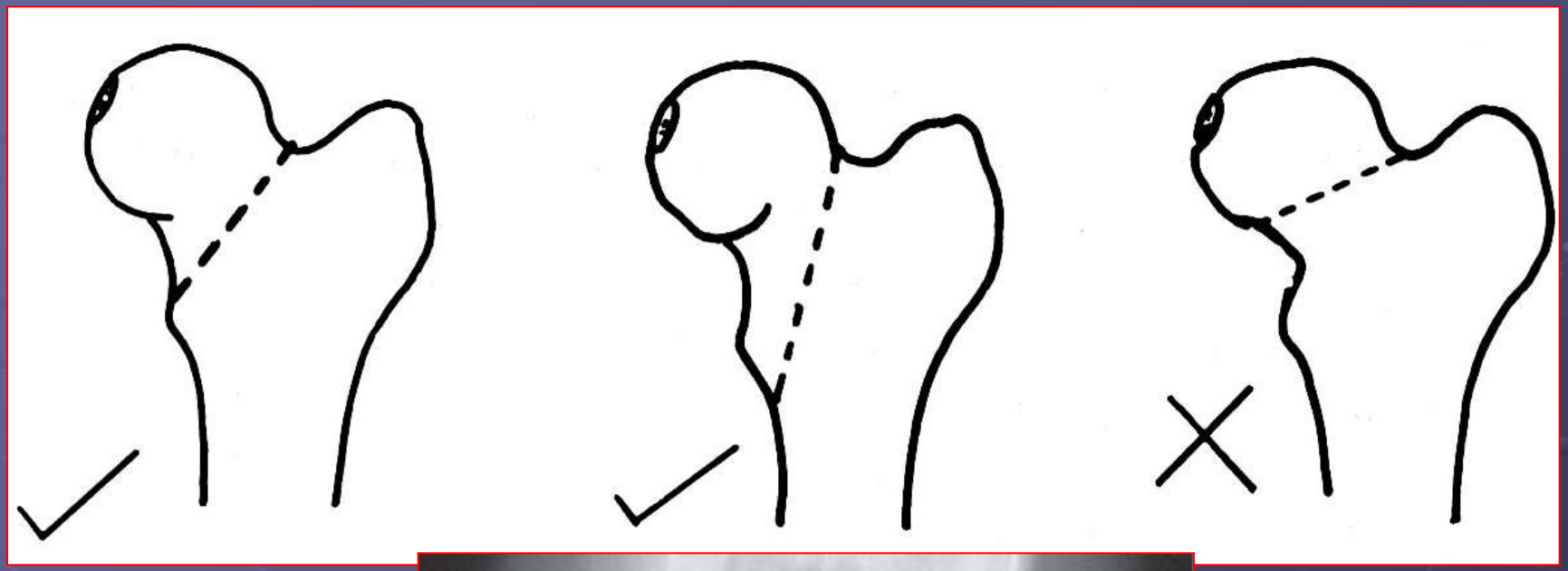

Εξάρθημα γόνατος

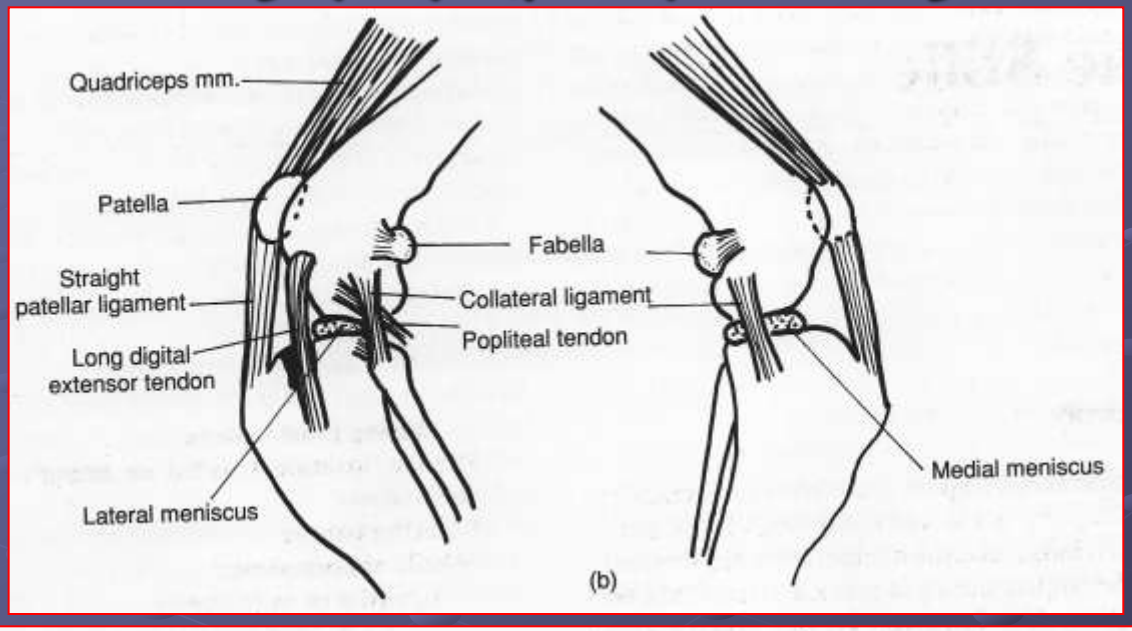

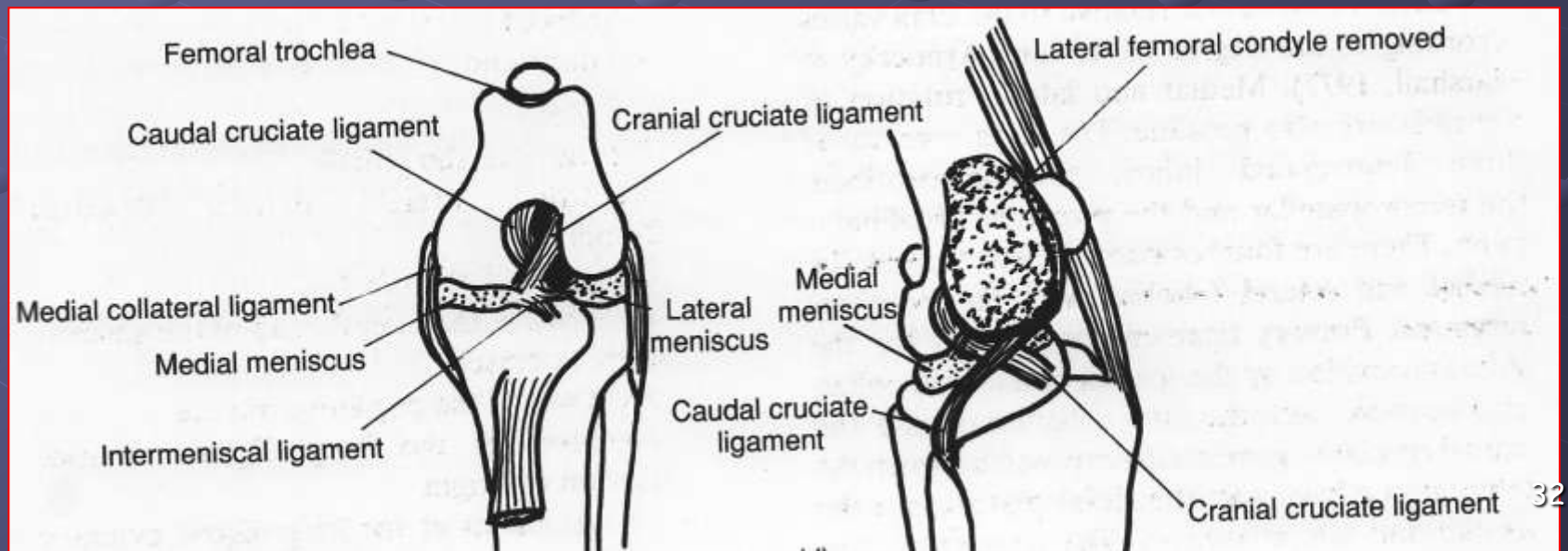

Ρήξη πρόσθιου χιαστού συνδέσμου

- Ρόλος ΠΧΣ
  - παρεμποδίζεται την προς τα εμπρός μετακίνηση της κνήμης σε σχέση με το μηριαίο οστό
  - παρεμποδίζει την υπερέκταση της άρθρωσης του γονάτου
  - παρεμποδίζει – σε συνδυασμό με τη δράση του οπισθίου χιαστού – την υπέρμετρη προς τα έσω στροφή της κνήμης σε σχέση με το μηριαίο

Ρόλος ΠΧΣ

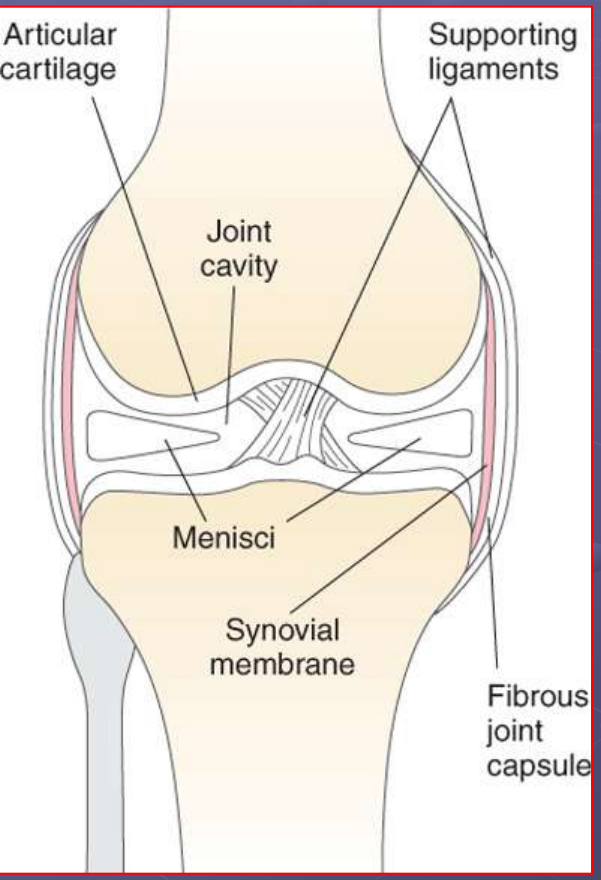
Articular cartilage
Supporting ligaments
Joint cavity
Menisci
Synovial membrane
Fibrous joint capsule

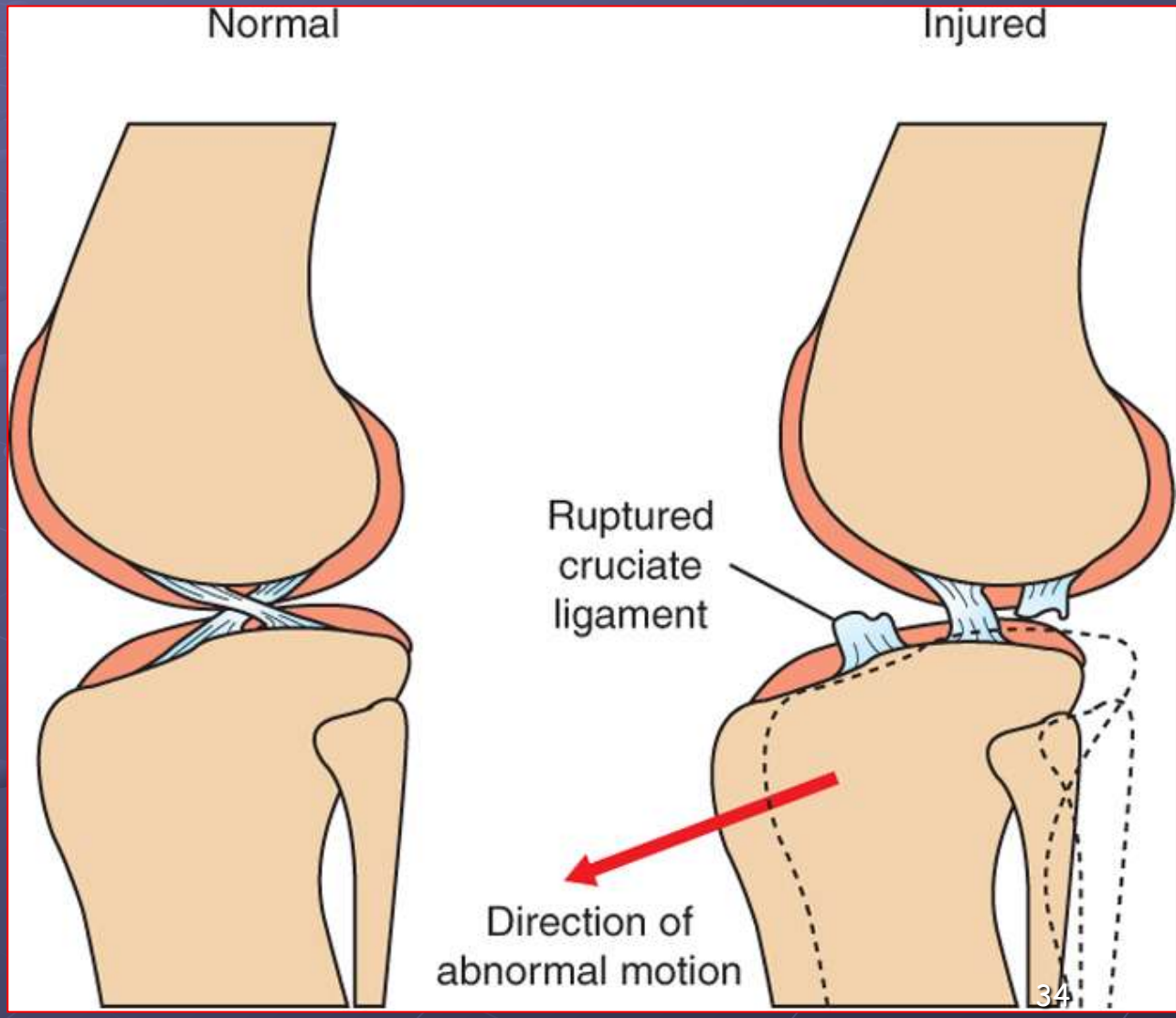
Normal
Injured
Ruptured cruciate ligament
Direction of abnormal motion

Κλινική εικόνα

- Οξεία μορφή
  - αδυναμία στήριξης του άκρου
  - ελαφρό οίδημα της άρθρωσης του γονάτου
  - υποχώρηση χωλότητας σε 3-5 εβδομάδες ……
  - προσθιοπίσθια συρταρωτή κίνηση του γονάτου

Κλινική εικόνα

- Χρόνια μορφή
  - χωλότητα προοδευτικά επιδεινούμενη
  - στροφή της κνήμης προς τα έσω
  - άλγος και κριγμός στο γόνατο
  - περιορισμένη ή απουσία προσθιοπίσθιας συρταρωτής κίνησης του γονάτου

Κλινική εικόνα

- δοκιμή προσθιοπίσθιας συρταρωτής κίνησης της άρθρωσης

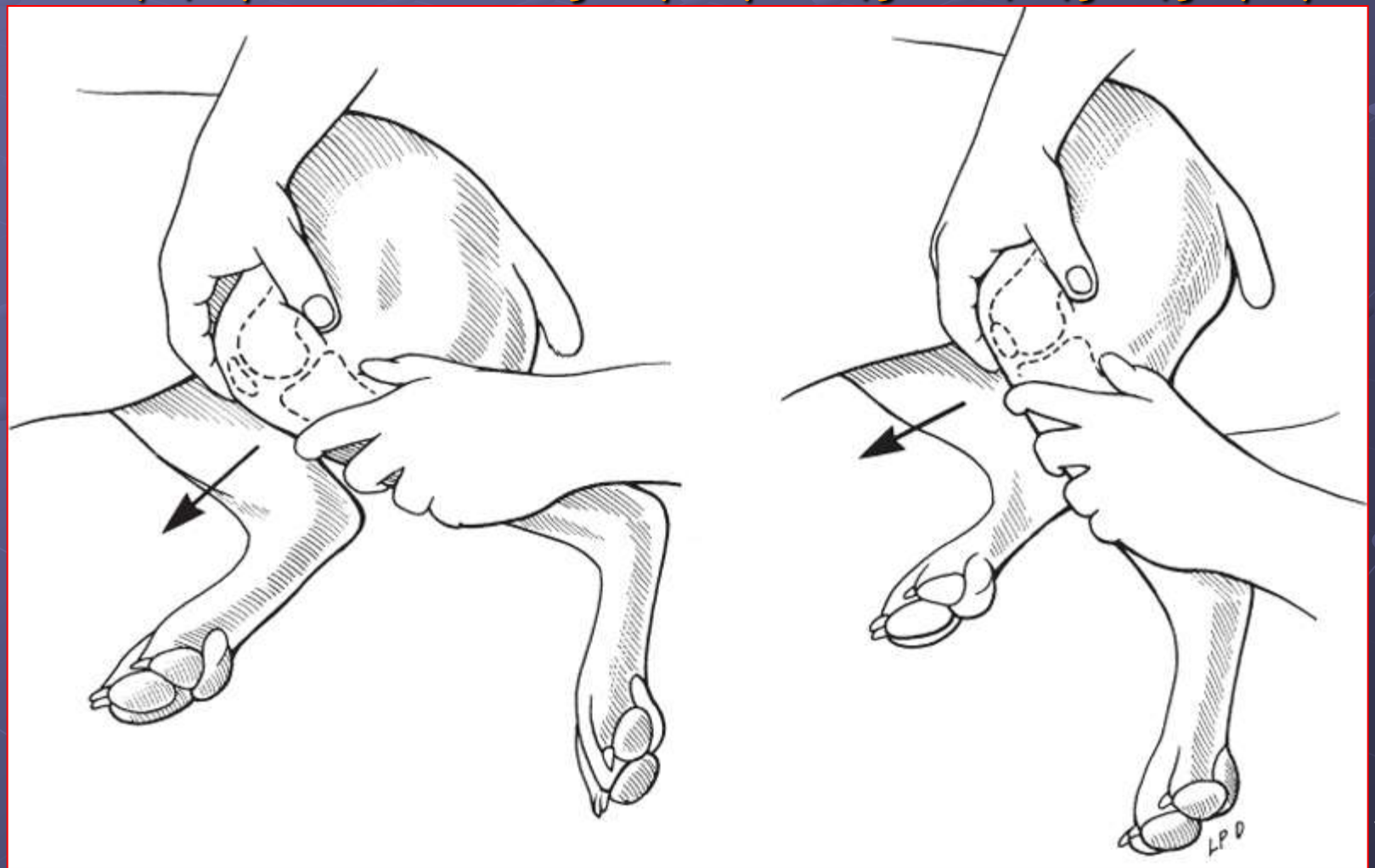

Κλινική εικόνα

- δοκιμή συμπίεσης της κνήμης

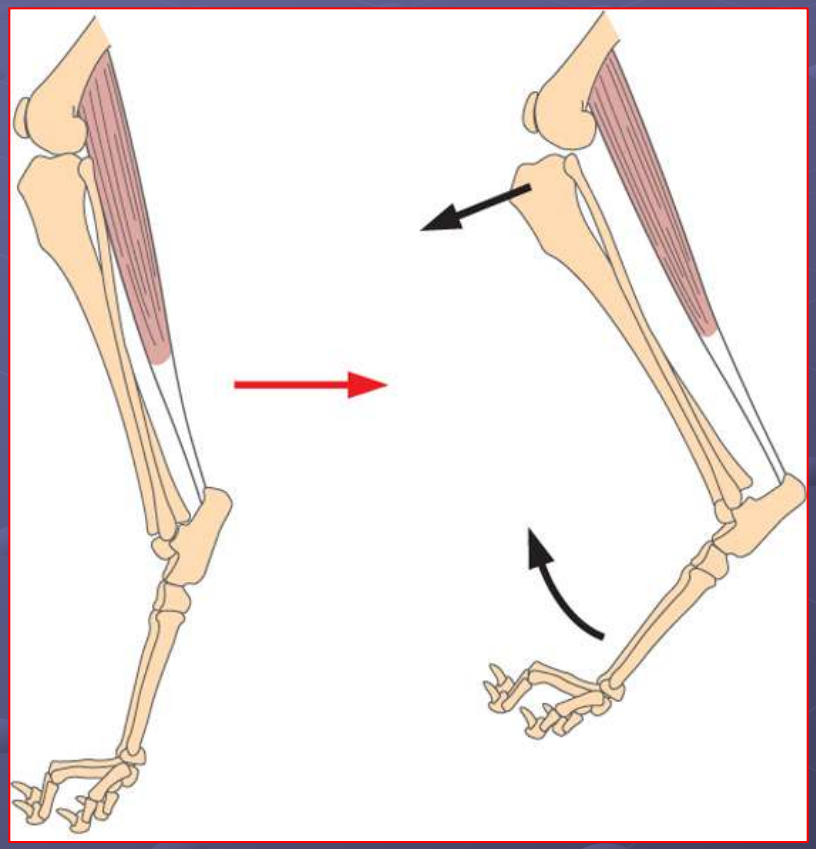

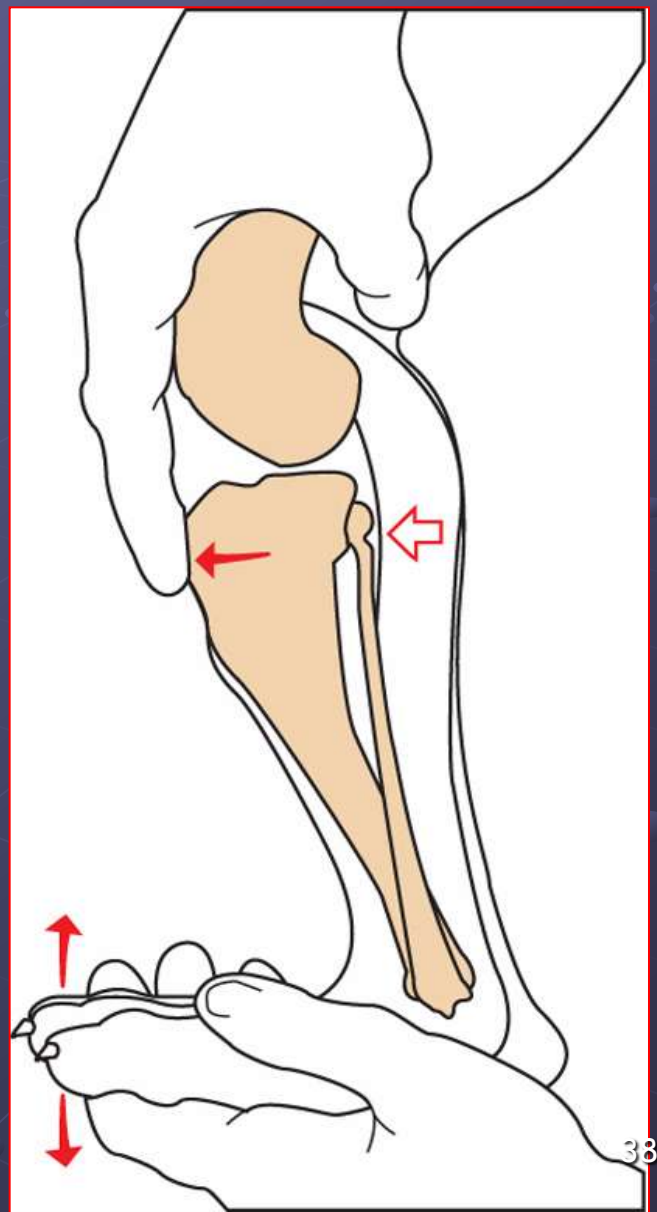

Ακτινολογικός έλεγχος

- Προς τα πίσω μετατόπιση των κονδύλων του μηριαίου οστού *(ακτινογραφία πλάγιας προβολής)*
- Αλλοιώσεις οστεοαρθρίτιδας

Συντηρητική θεραπεία

- Μικρόσωμες φυλές
- Αλλοιώσεις οστεοαρθρίτιδας
  - ανάπαυση 4-8 εβδομάδες
  - ΜΣΑΦ

- Ύστερα από 8 εβδομάδες εάν δεν υποχωρήσουν τα συμπτώματα επιχειρείται χειρουργική θεραπεία

Χειρουργική θεραπεία

- Πολυάριθμες τεχνικές

Ενδοαρθρική χειρουργική τεχνική σε περίπτωση απόσπασης της κατάφυσης του ΠΧΣ

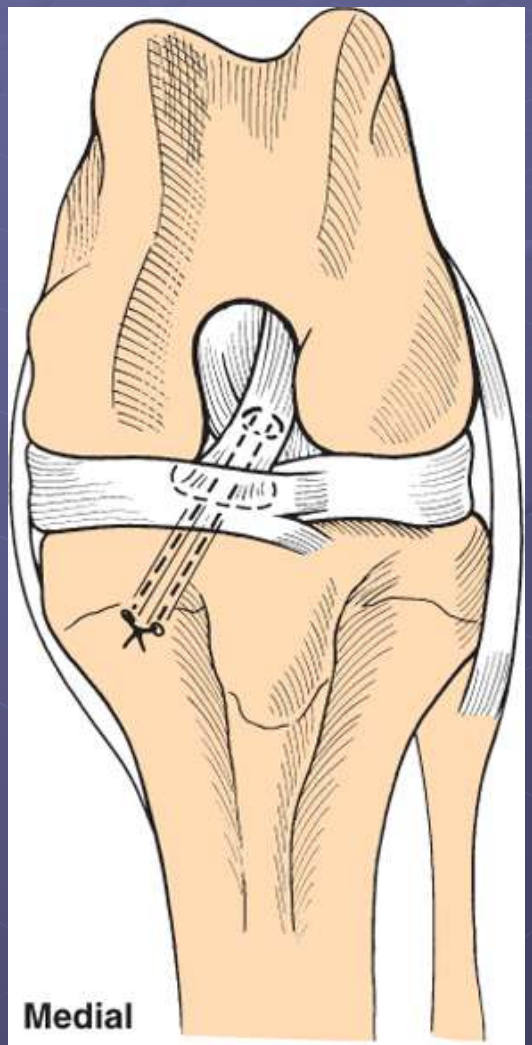

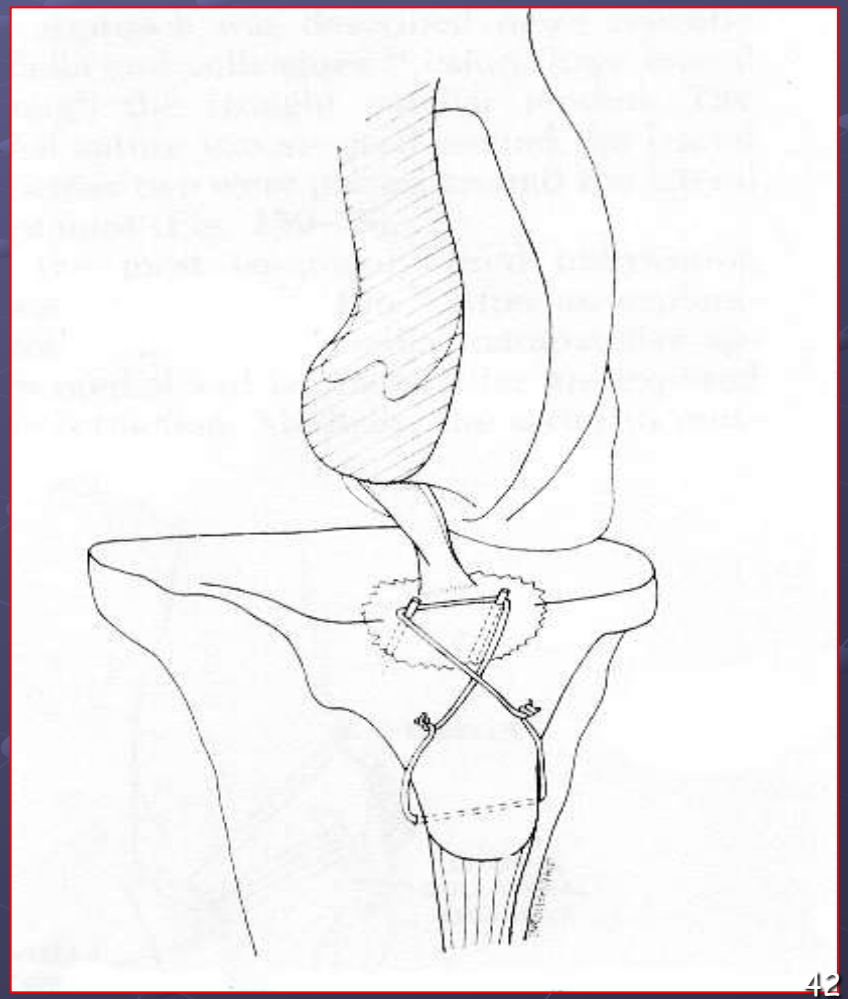

Ενδοαρθρική χειρουργική τεχνική (over the top)

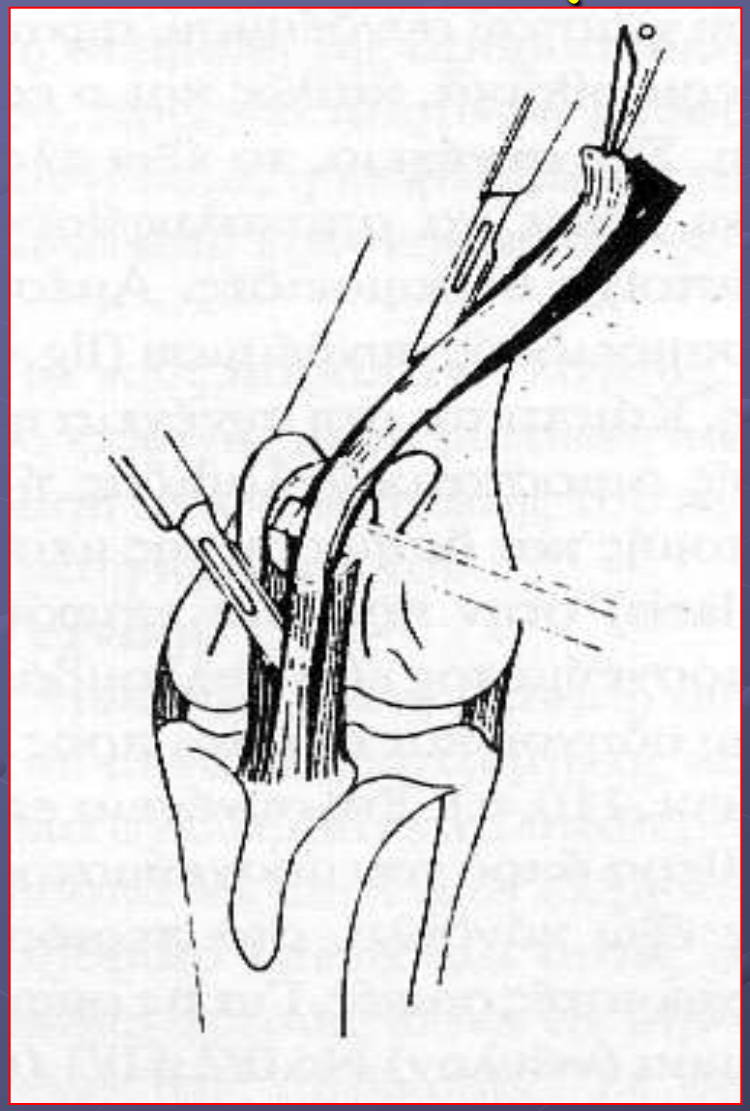

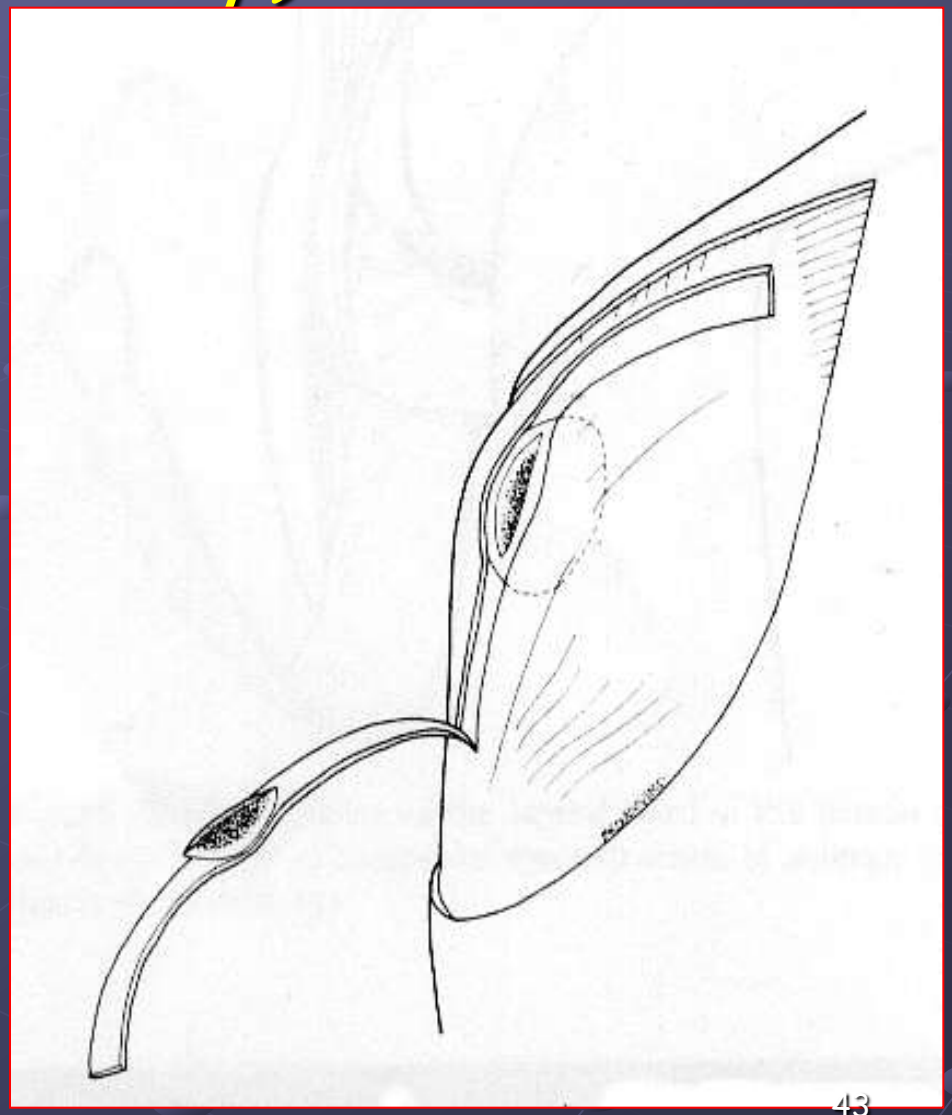

Ενδοαρθρική χειρουργική τεχνική (over the top)

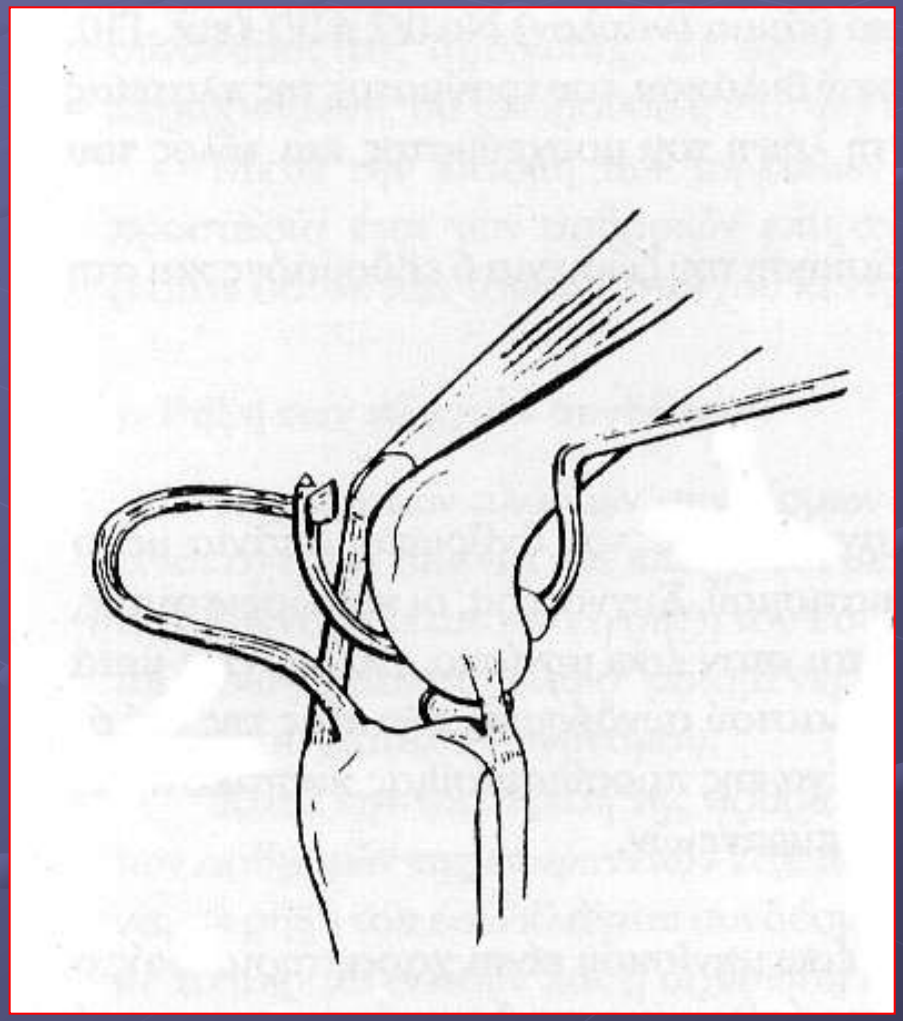

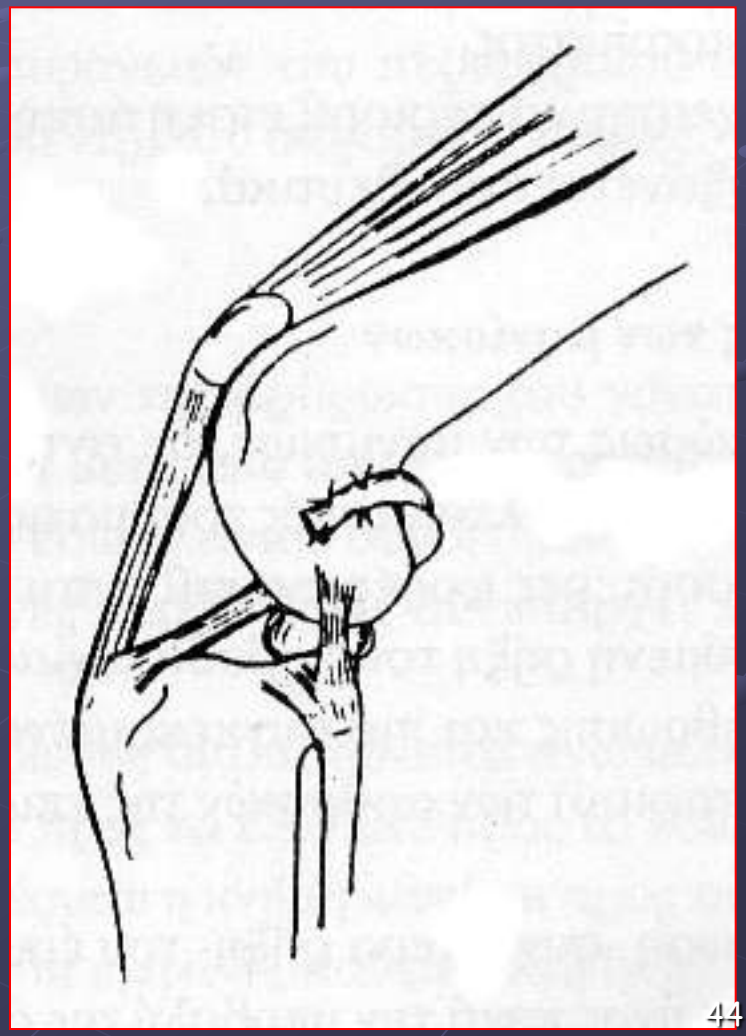

Εξωαρθρική χειρουργική τεχνική

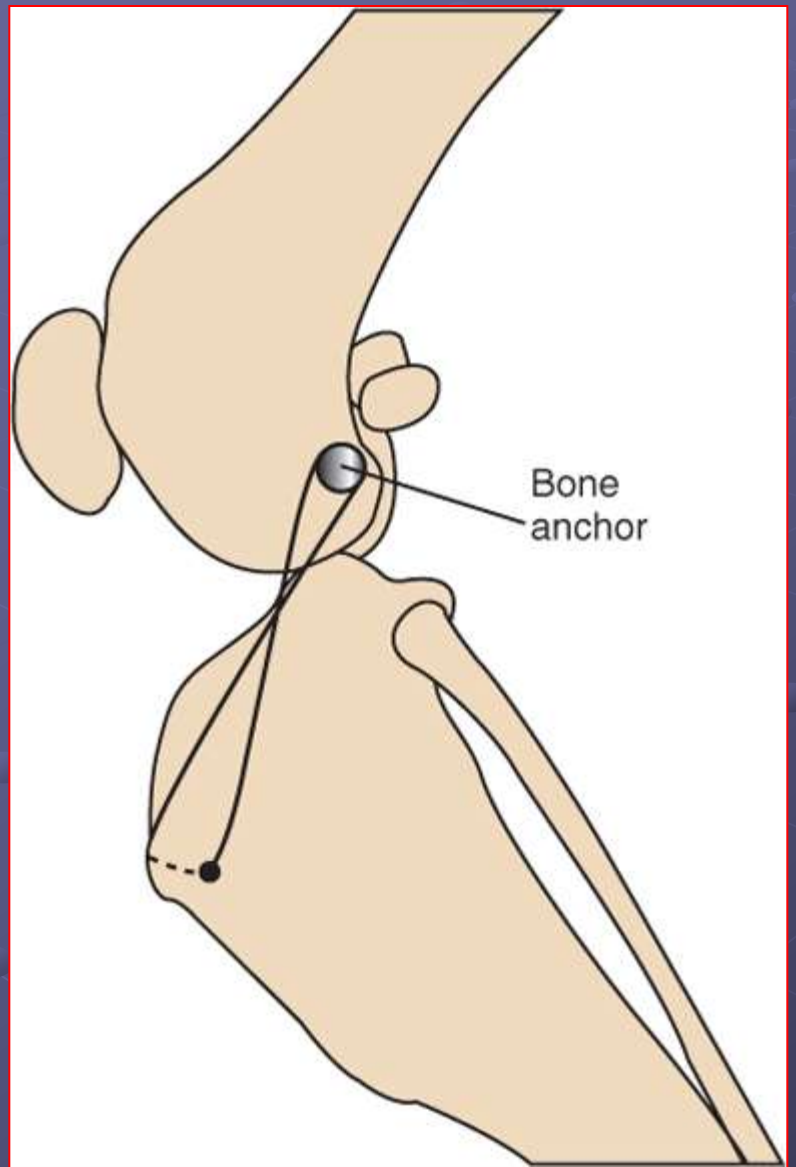

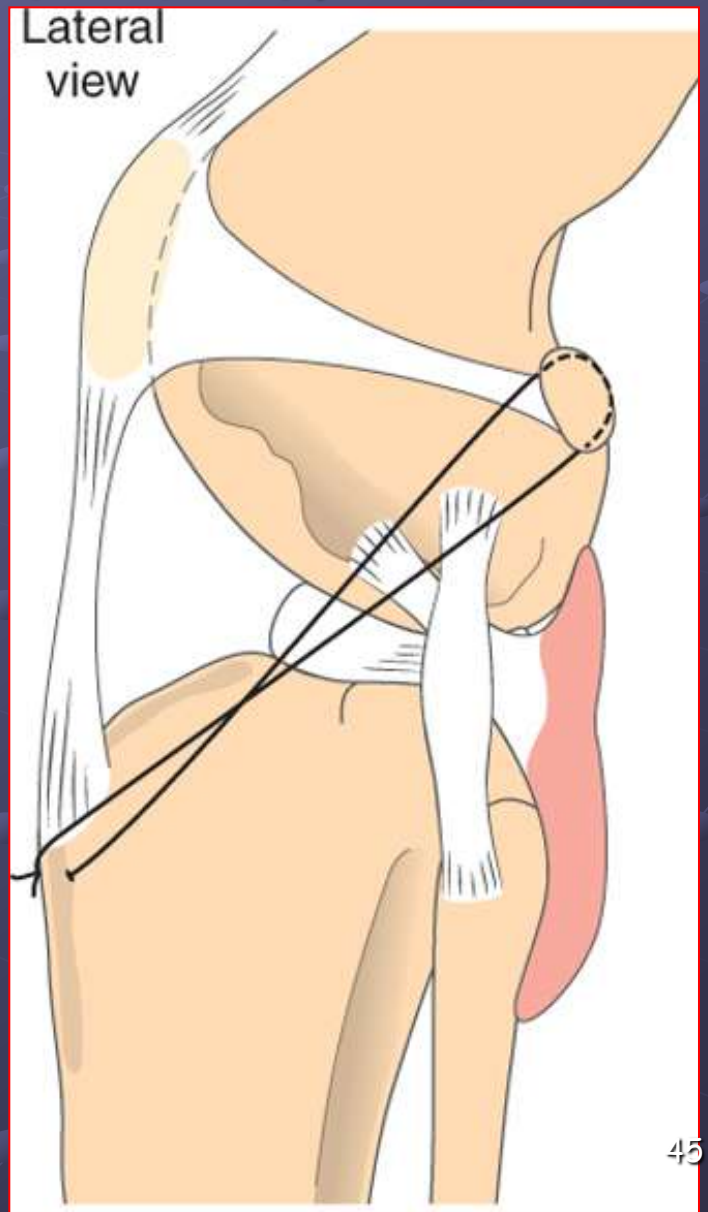

Μετάθεση της κεφαλής της περόνης

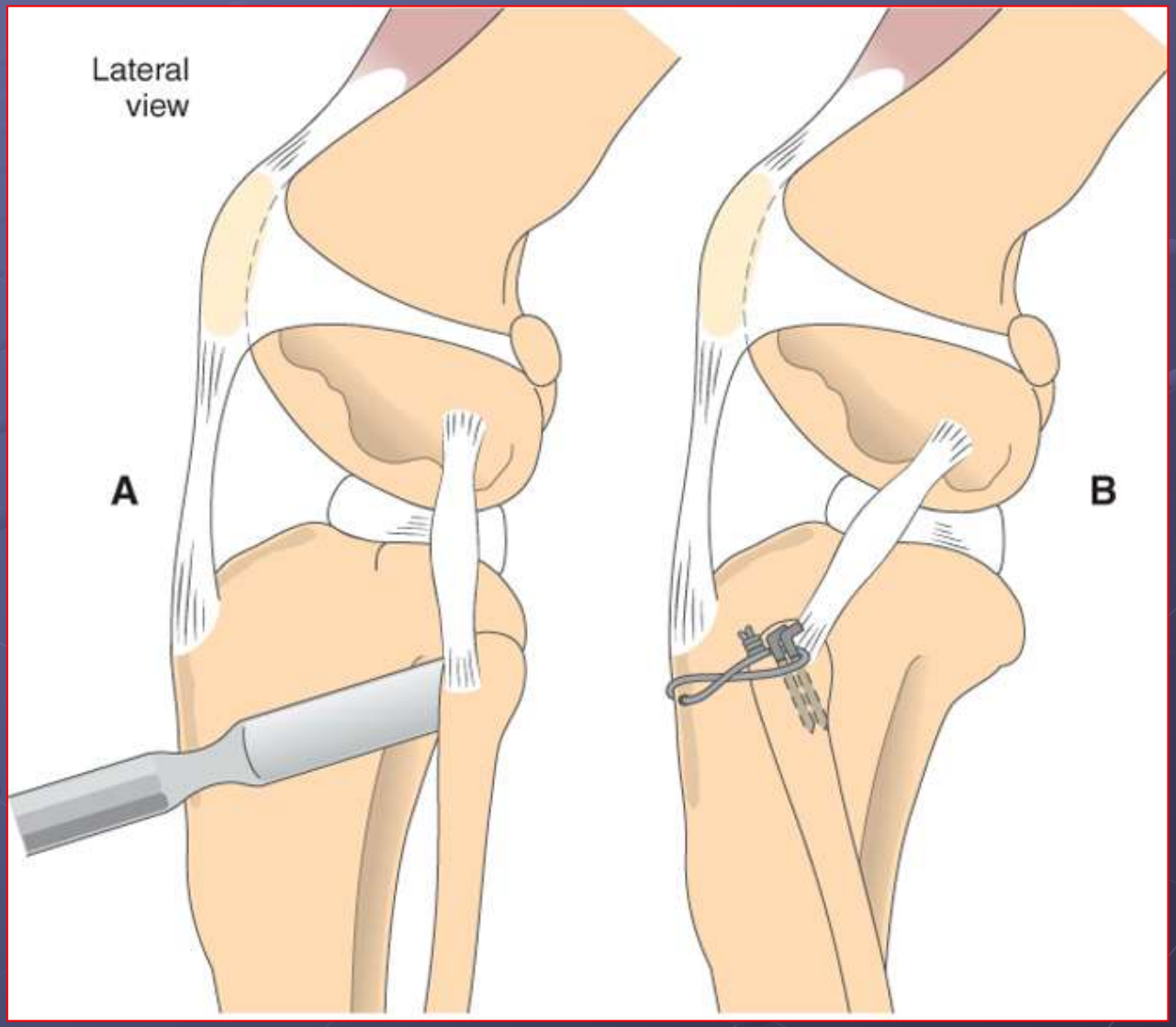

TPLO (tibial plateau leveling osteotomy)

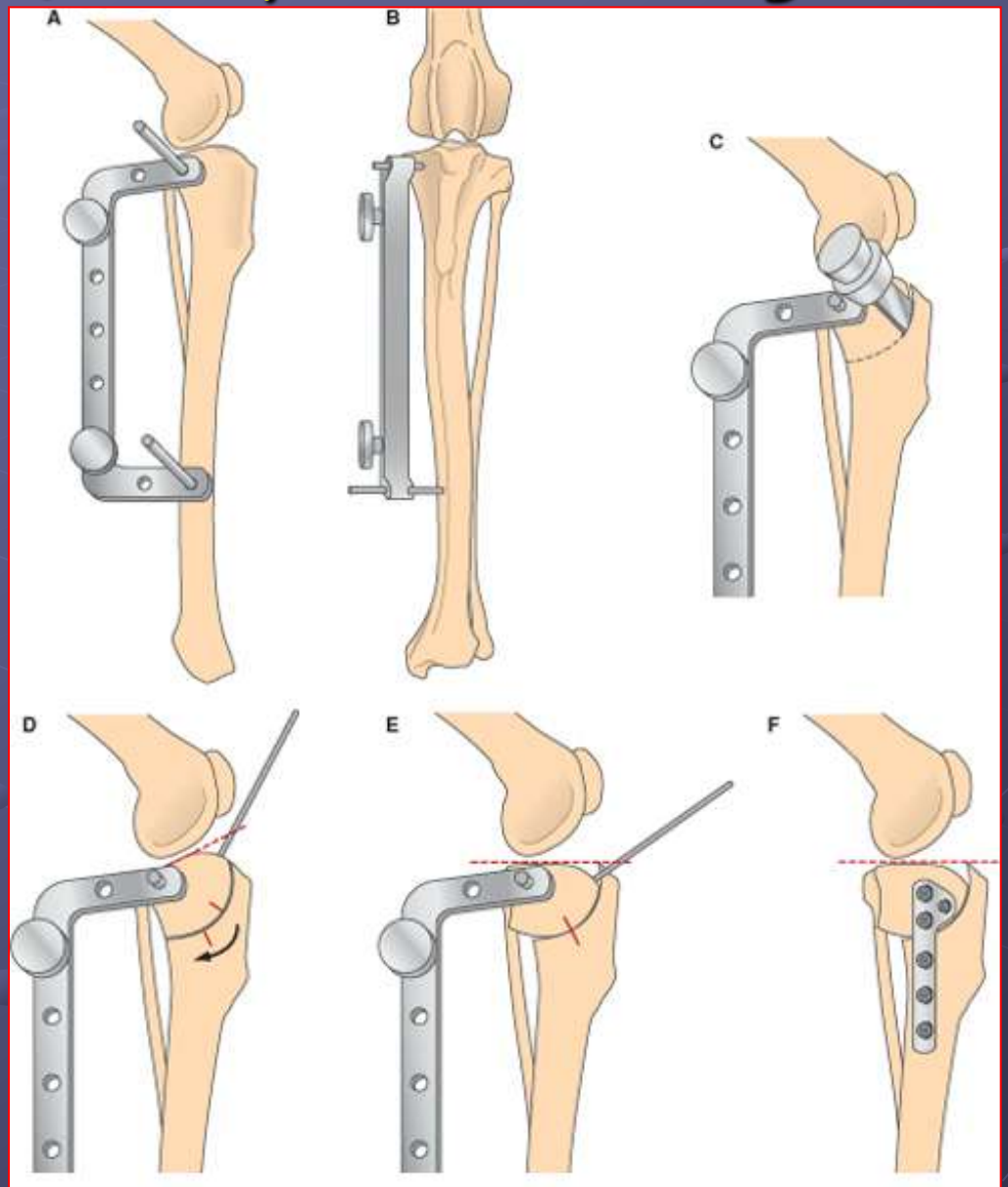

TPLO (tibial plateau leveling osteotomy)

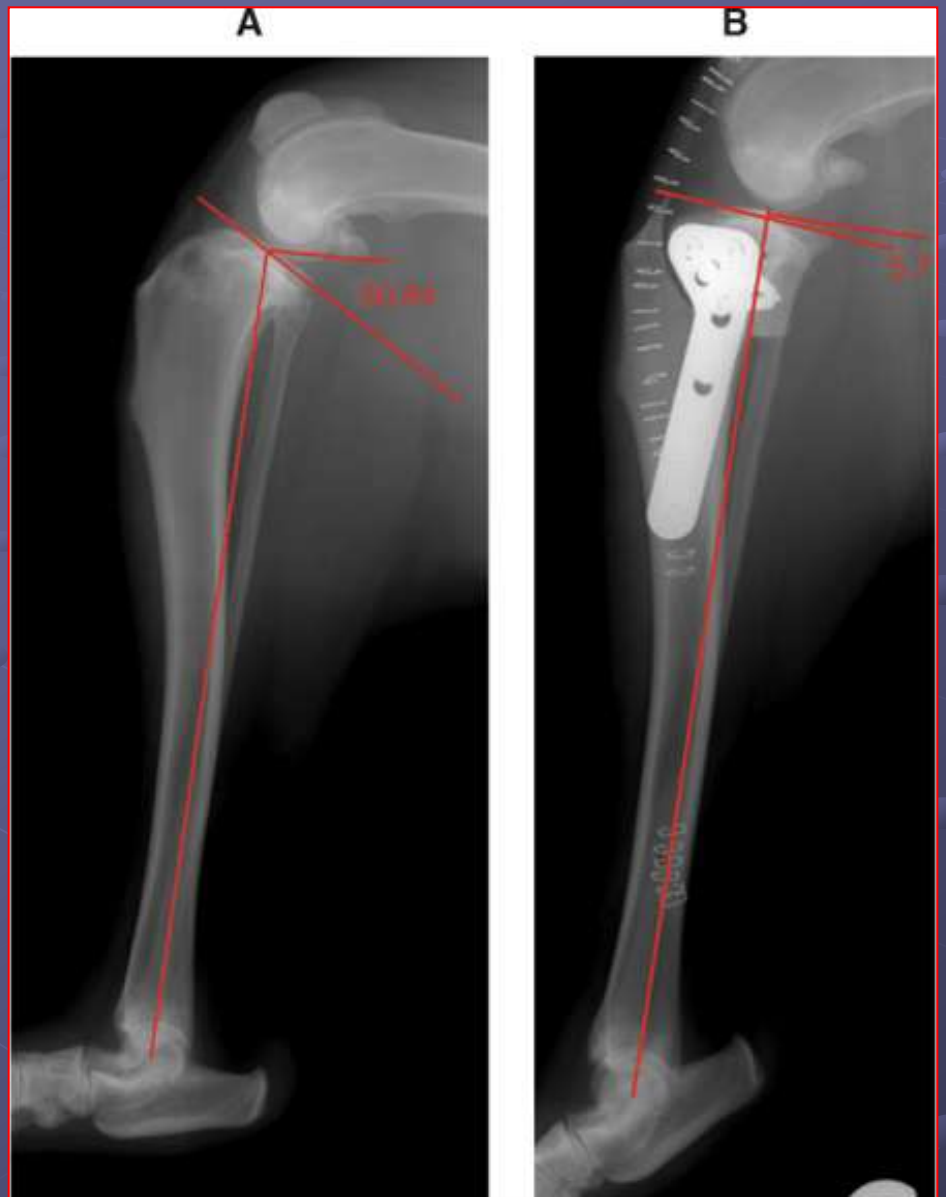

TWO (*Tibial Wedge Osteotomy*)

TTA *(Tibial Tuberosity Advancement)*

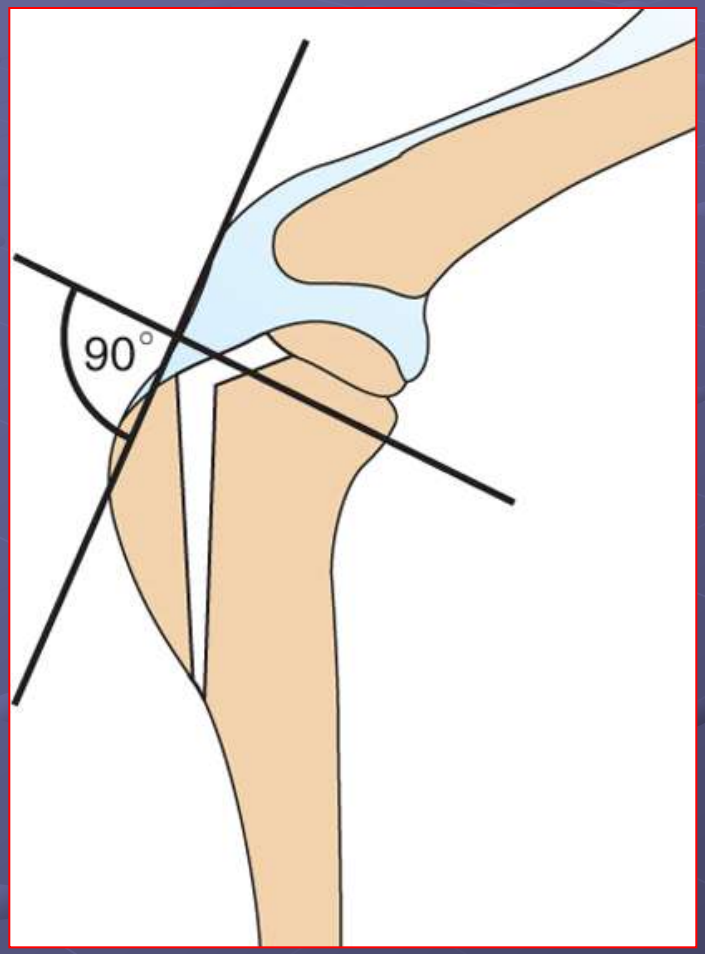

Οπίσθιος χιαστός σύνδεσμος

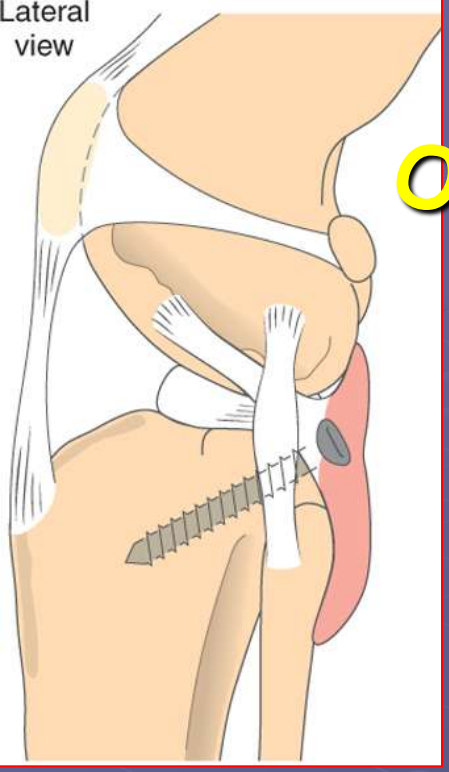

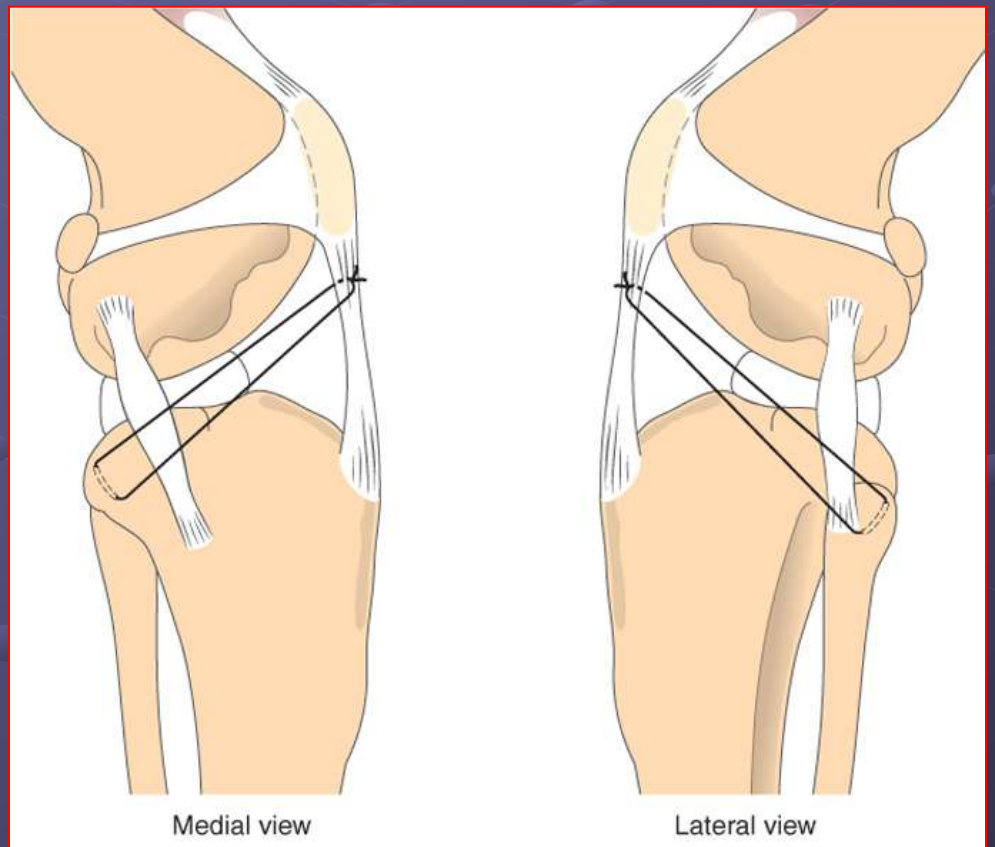

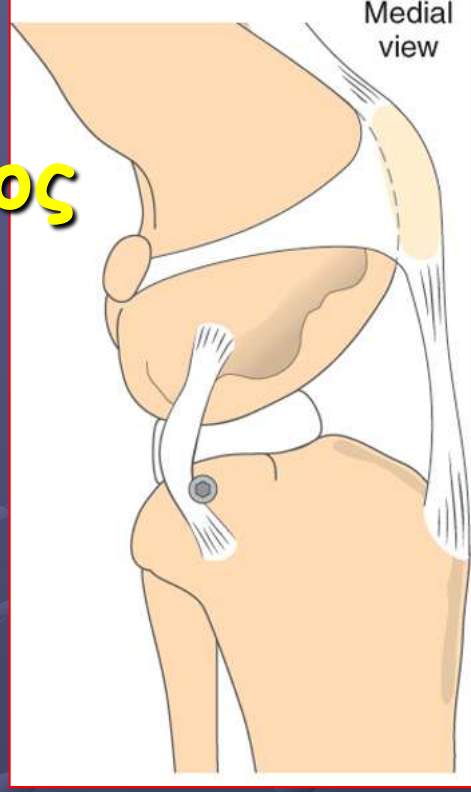

Μηνίσκοι

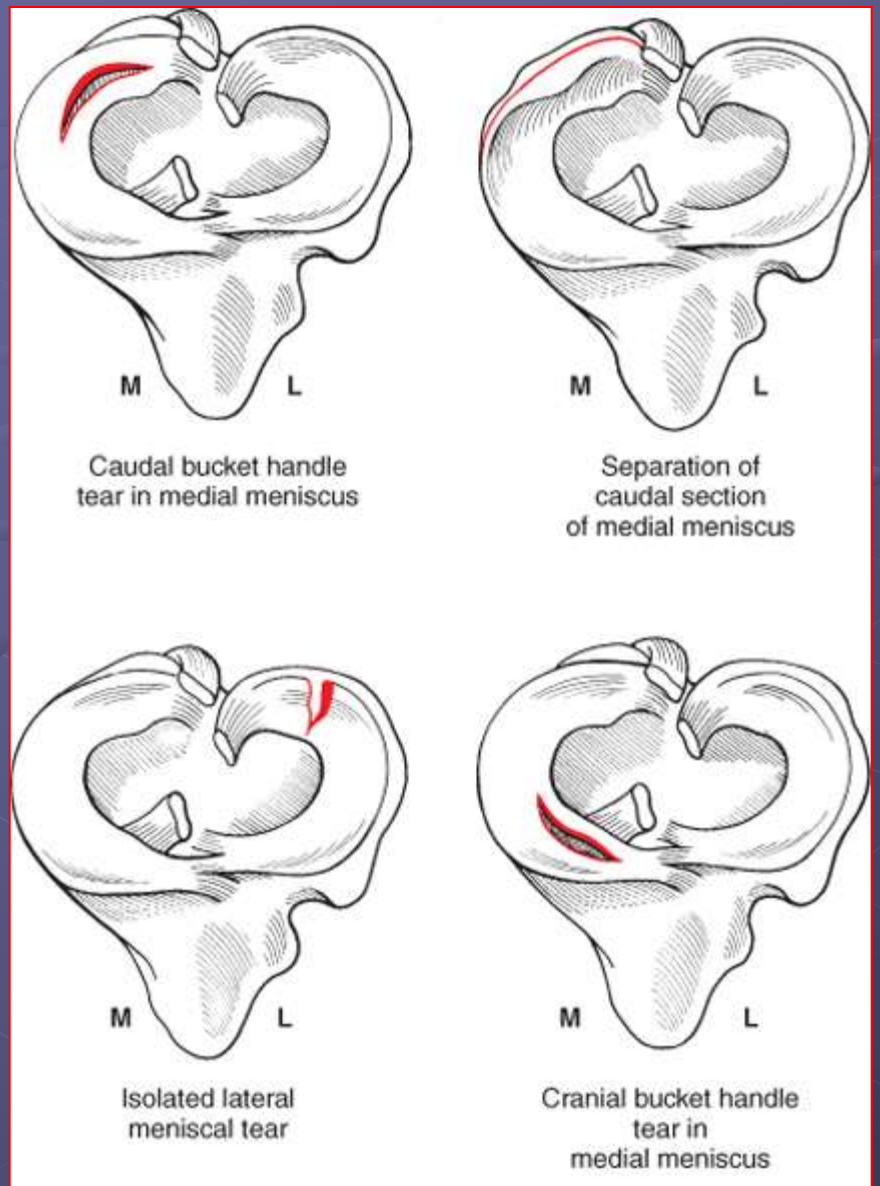
M
L
Caudal bucket handle tear in medial meniscus
M
L
Separation of caudal section of medial meniscus
M
L
Isolated lateral meniscal tear
M
L
Cranial bucket handle tear in medial meniscus

Διατομή ή απόσπαση του επιγονατιδικού τένοντα

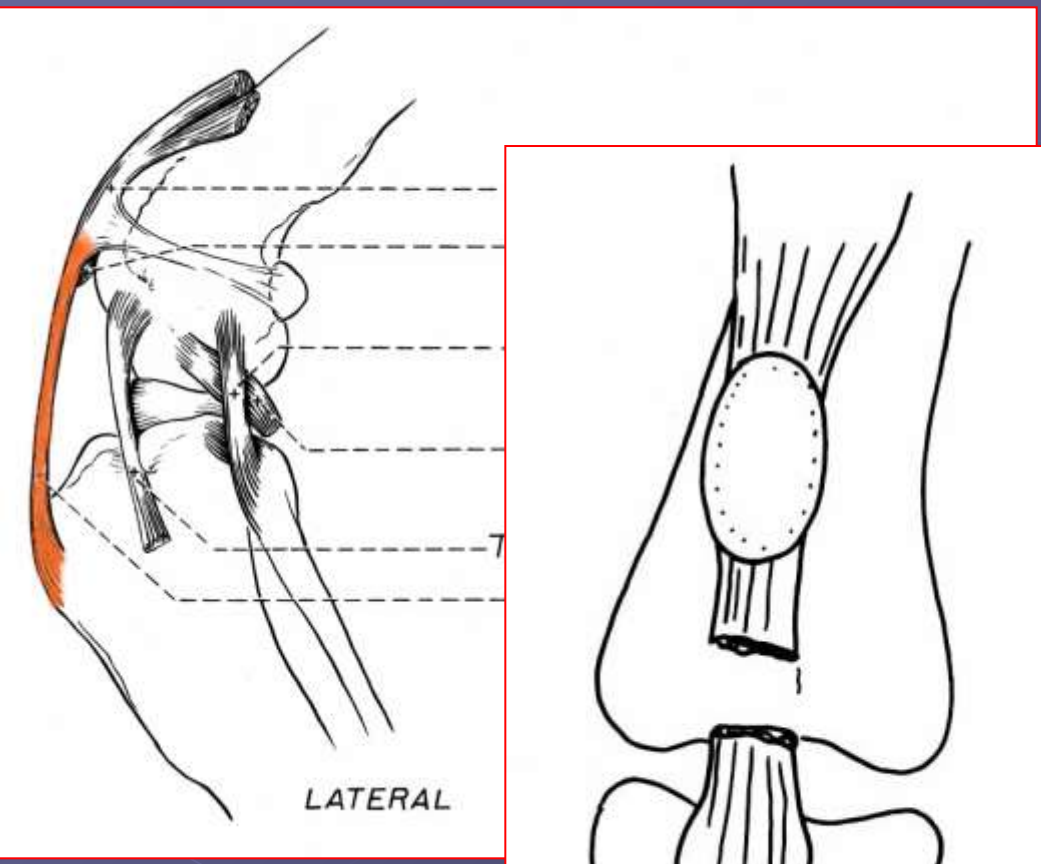

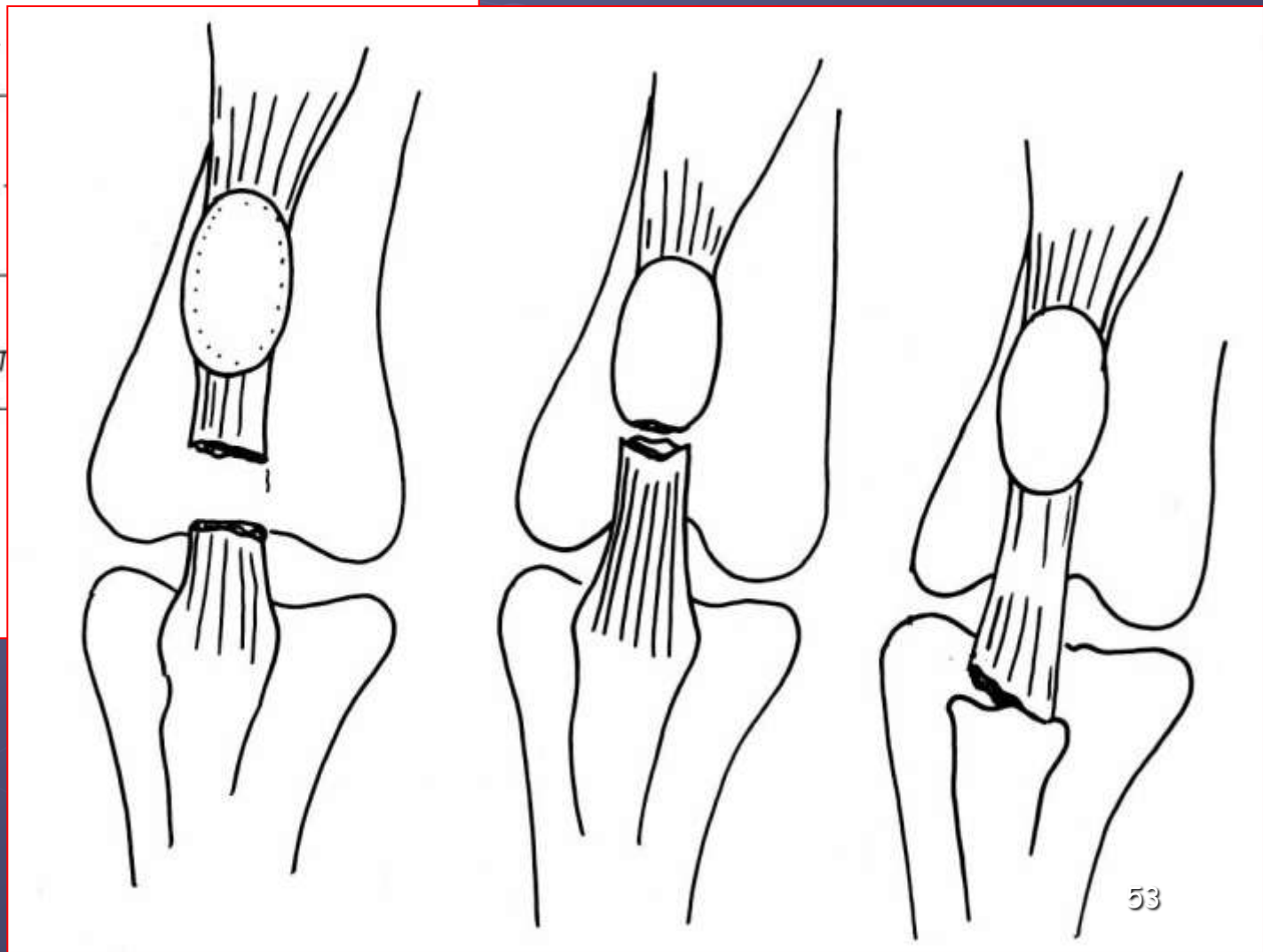

Χειρουργική αντιμετώπιση

- Διατομή του τένοντα στο μέσο του
  - κλασική τενοντοραφή
    - Bunnell
    - Pennington

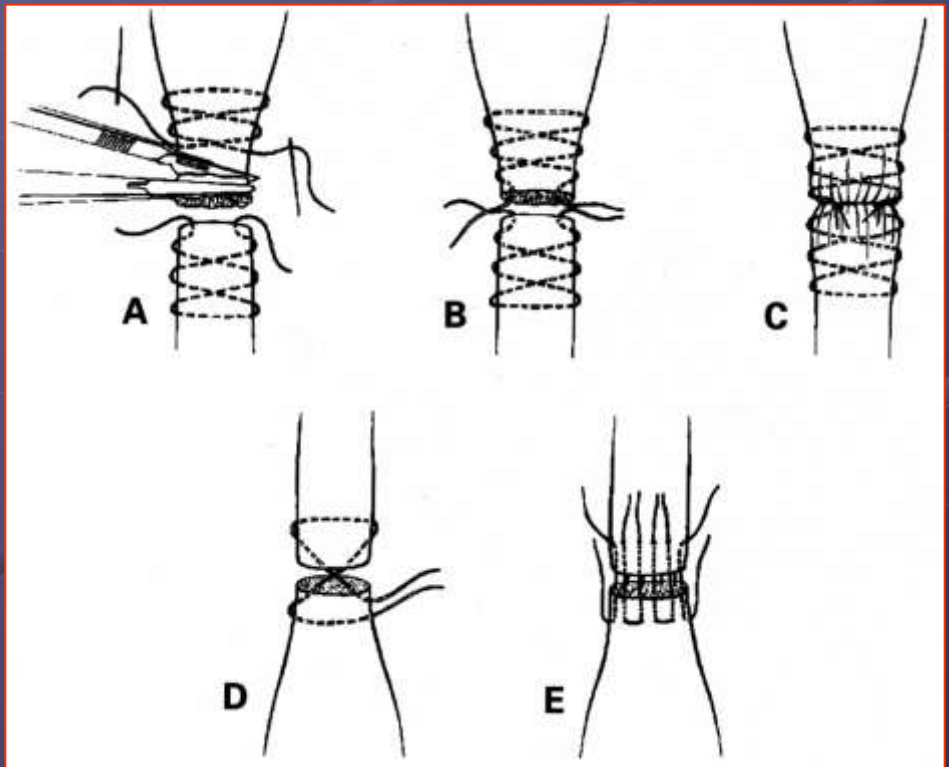

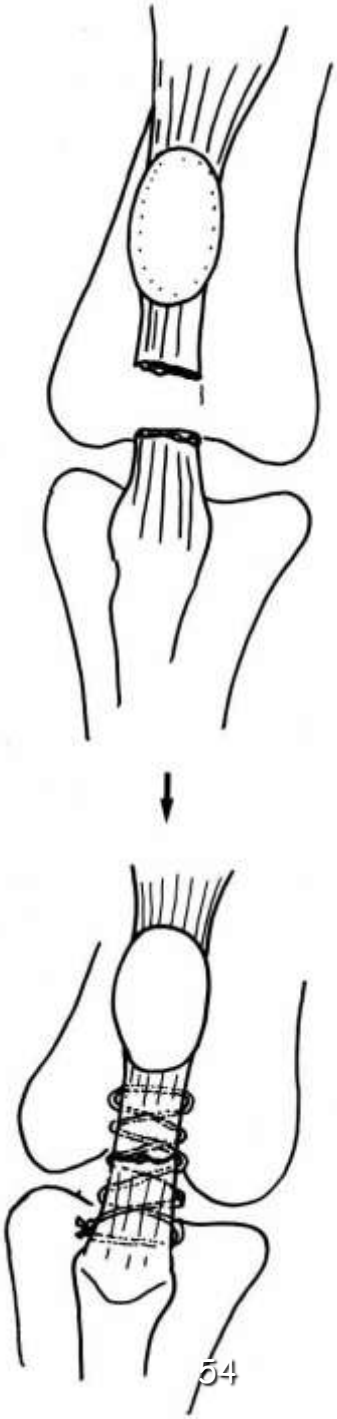

Χειρουργική αντιμετώπιση

- Διατομή του τένοντα κοντά στην επιγονατίδα ή στο κνημιαίο κύρτωμα
- Απόσπαση του τένοντα
  - κλασική τενοντοραφή κατά το ήμισυ + διέλευση του ράμματος από δίοδο στην επιγονατίδα ή στο κνημιαίο κύρτωμα

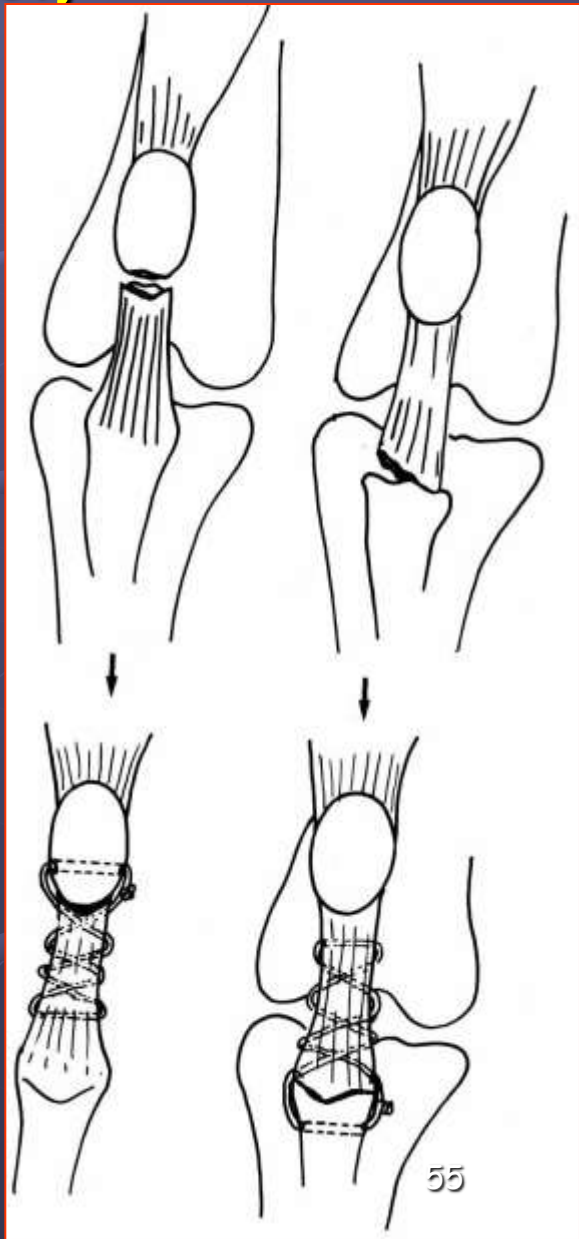

Διατομή ή απόσπαση έσω πλάγιου συνδέσμου

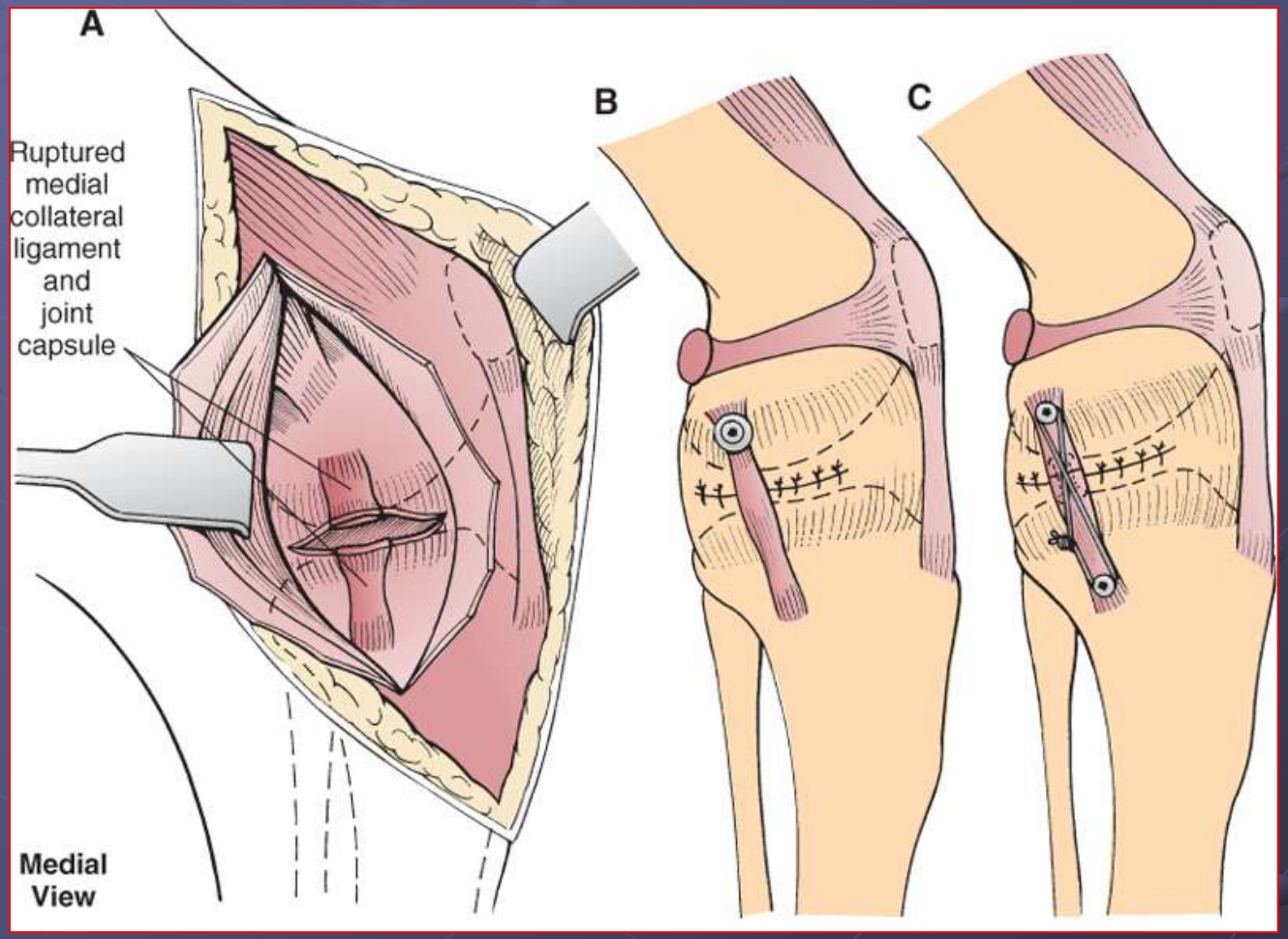

Διατομή ή απόσπαση έξω πλάγιου συνδέσμου

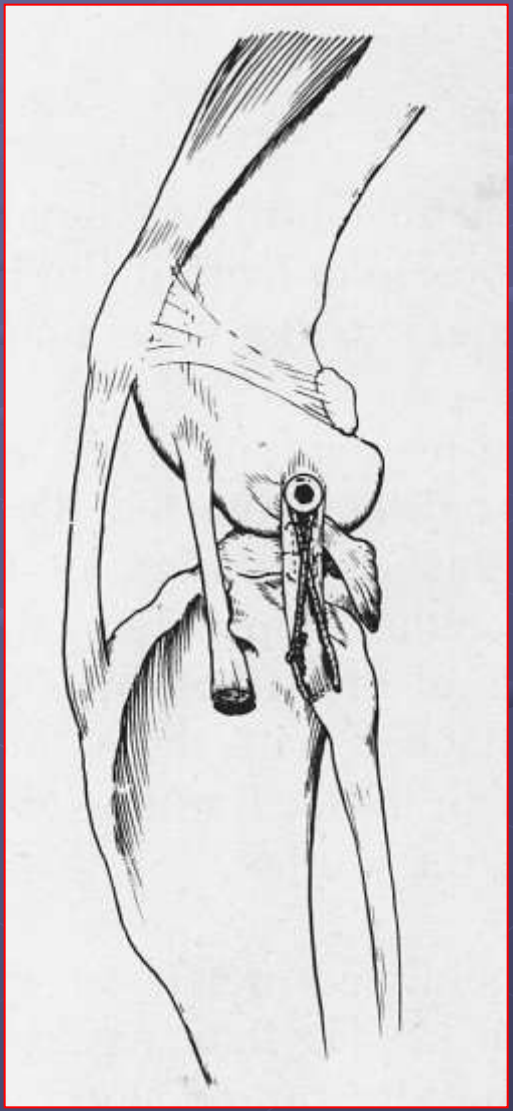

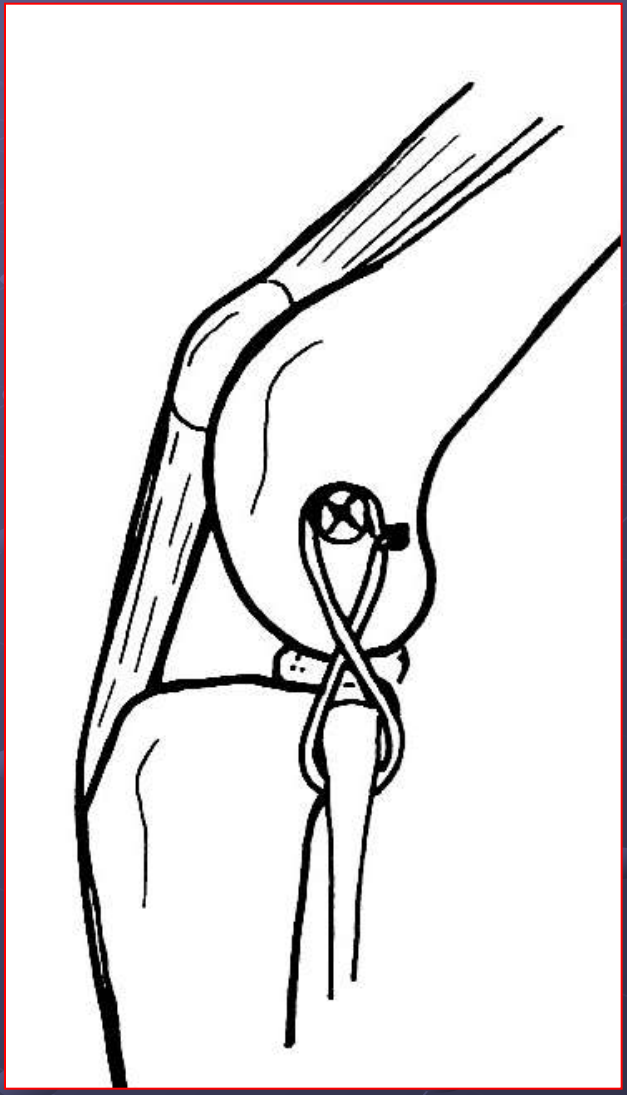

Εξάρθημα ταρσού

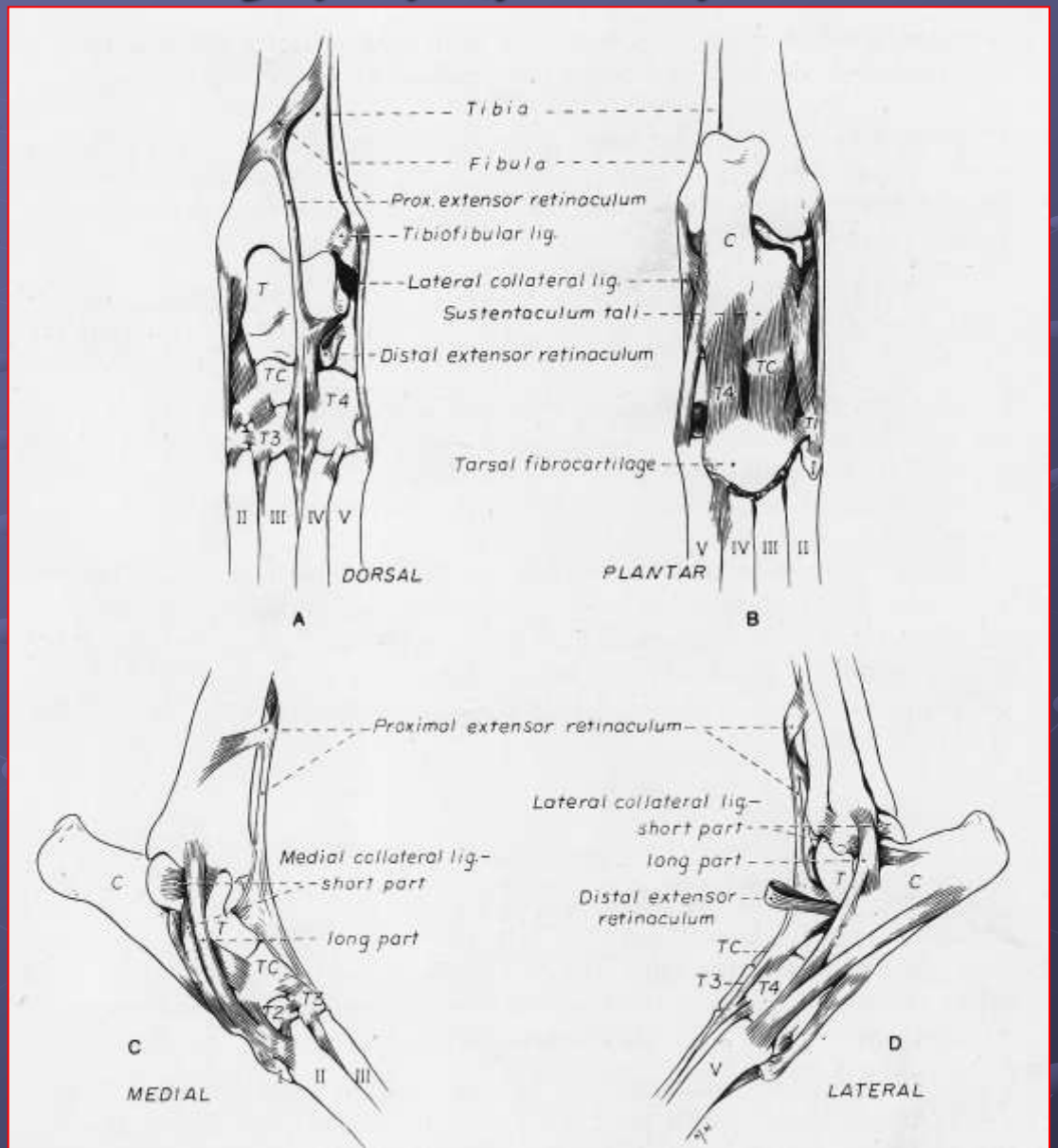

Εξάρθημα ταρσού

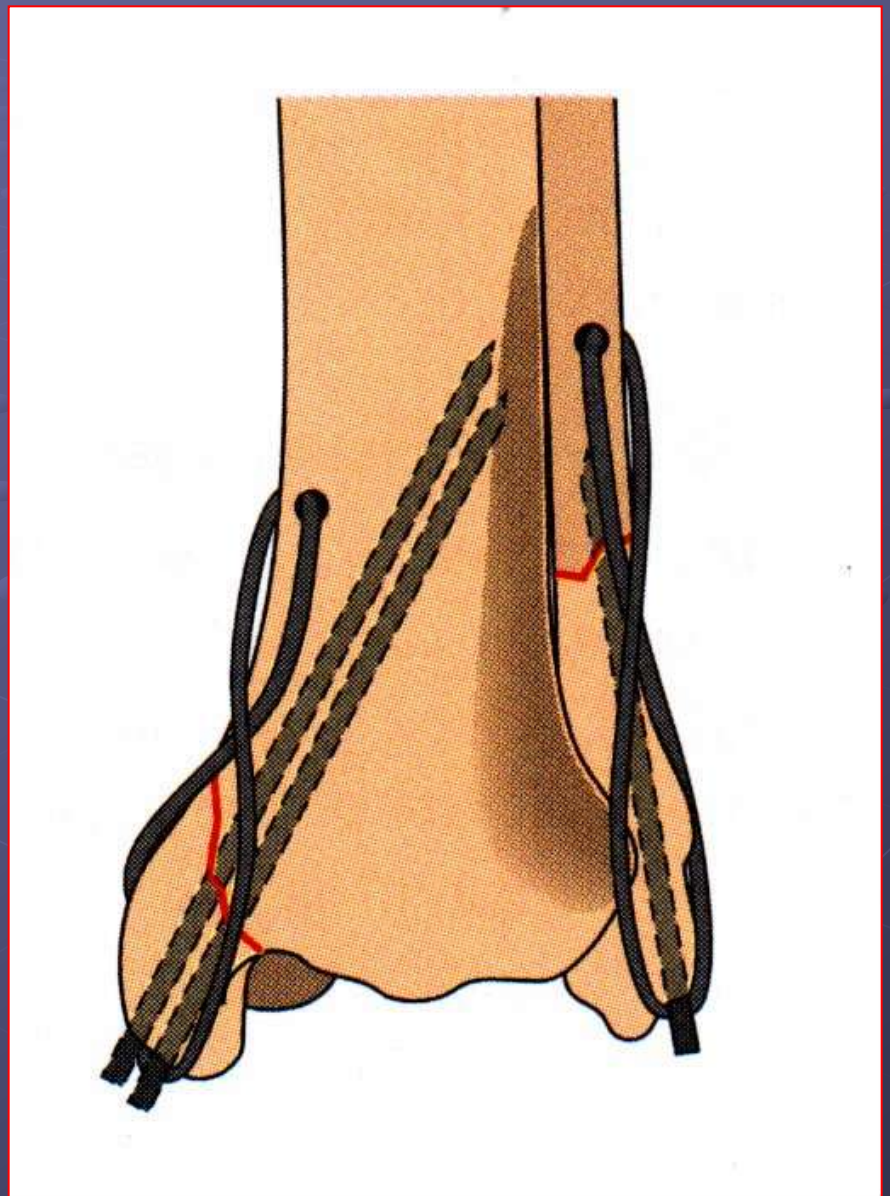

Εξάρθημα ταρσού

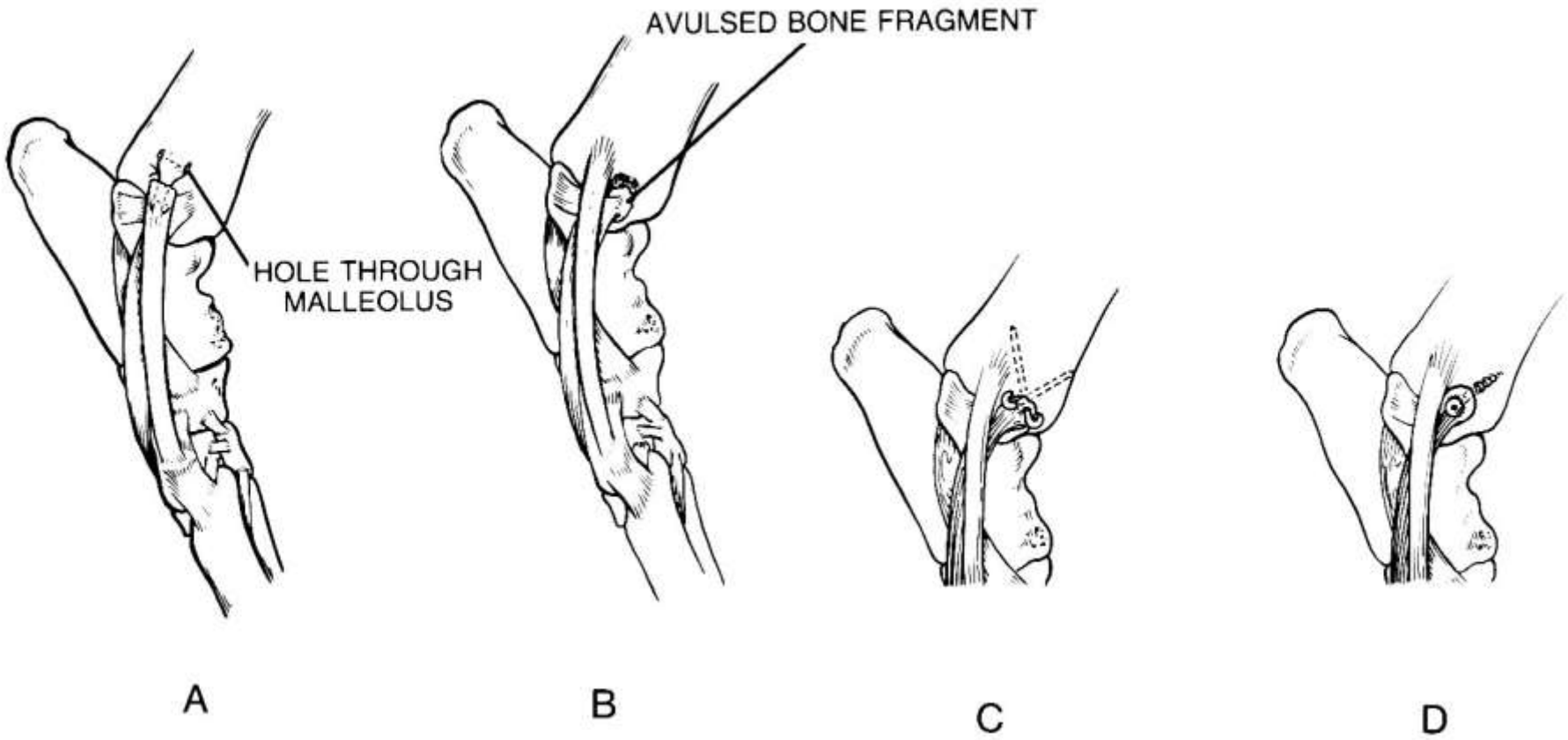

Εξάρθρημα ταρσού

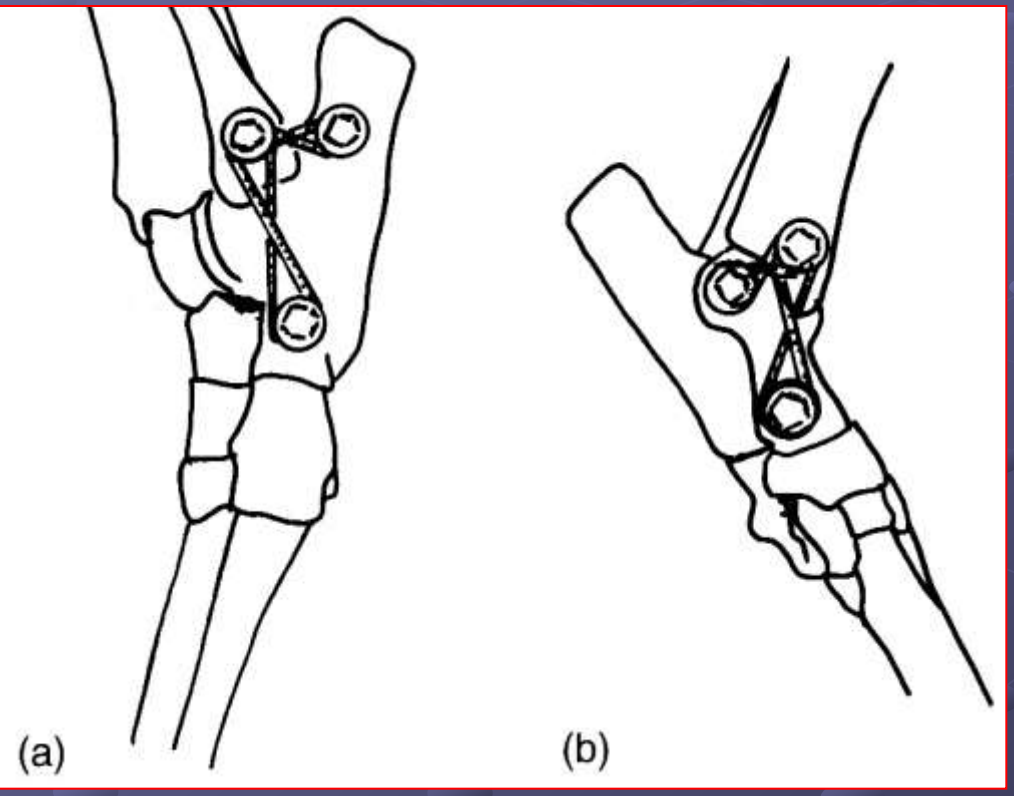

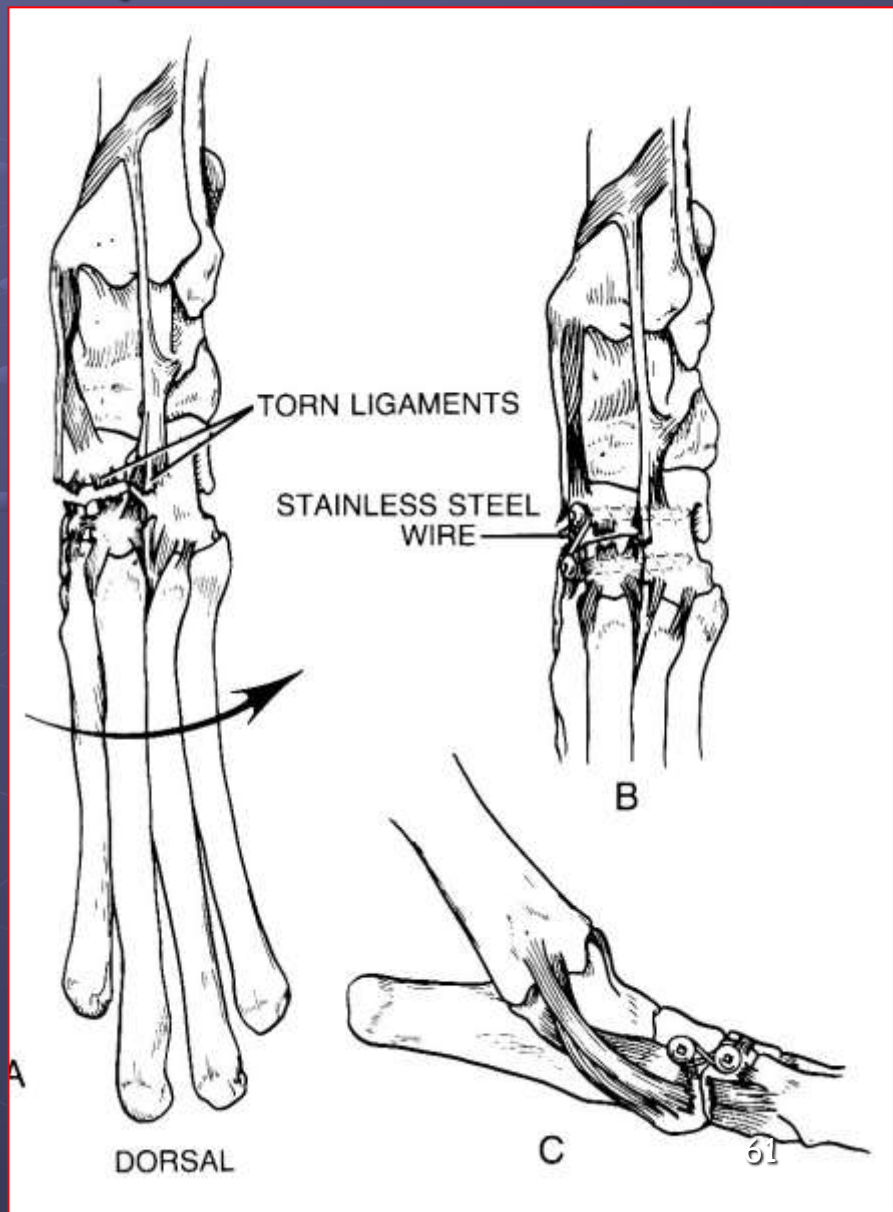

Εξάρθρημα ταρσού

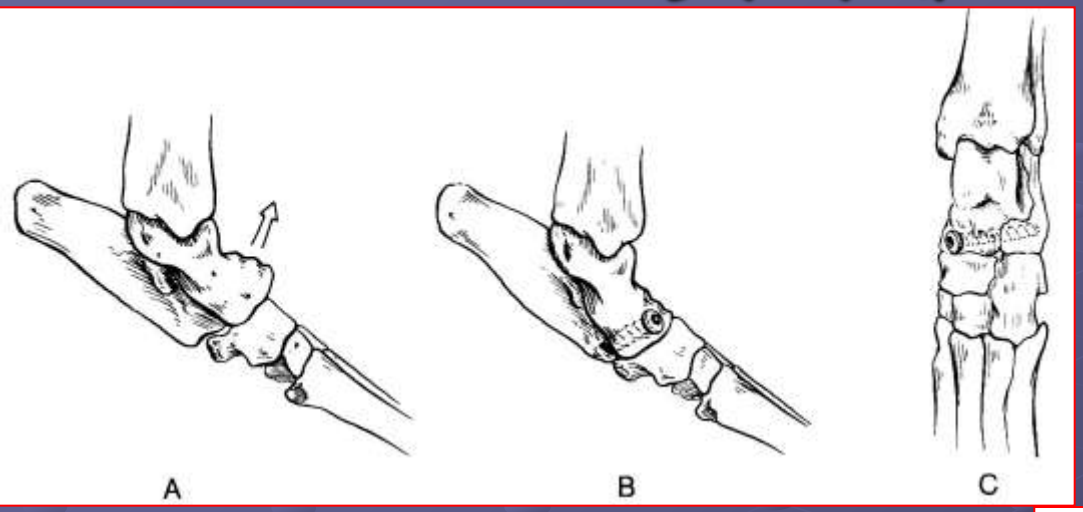

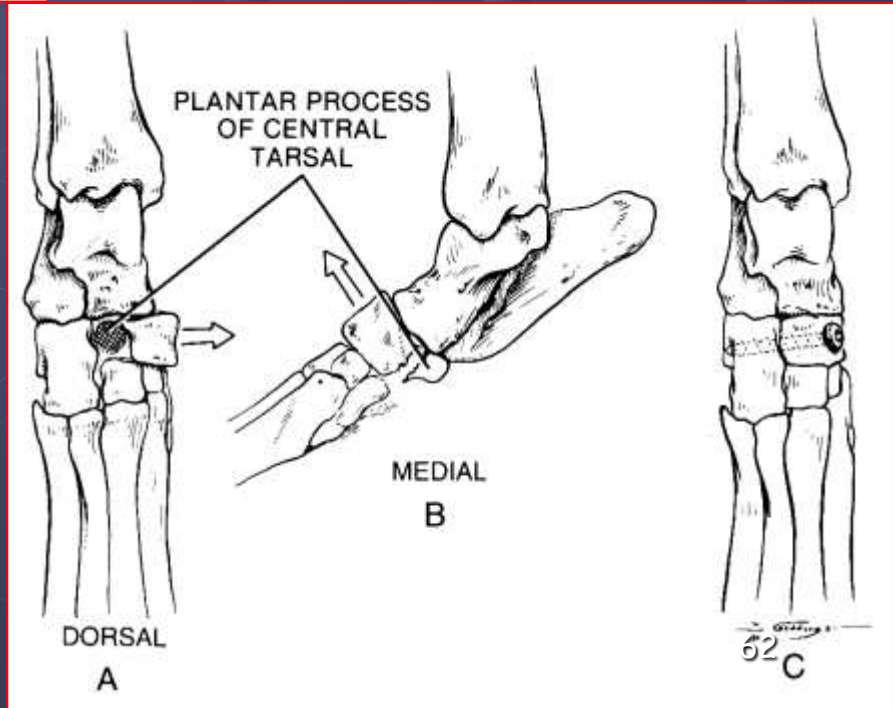
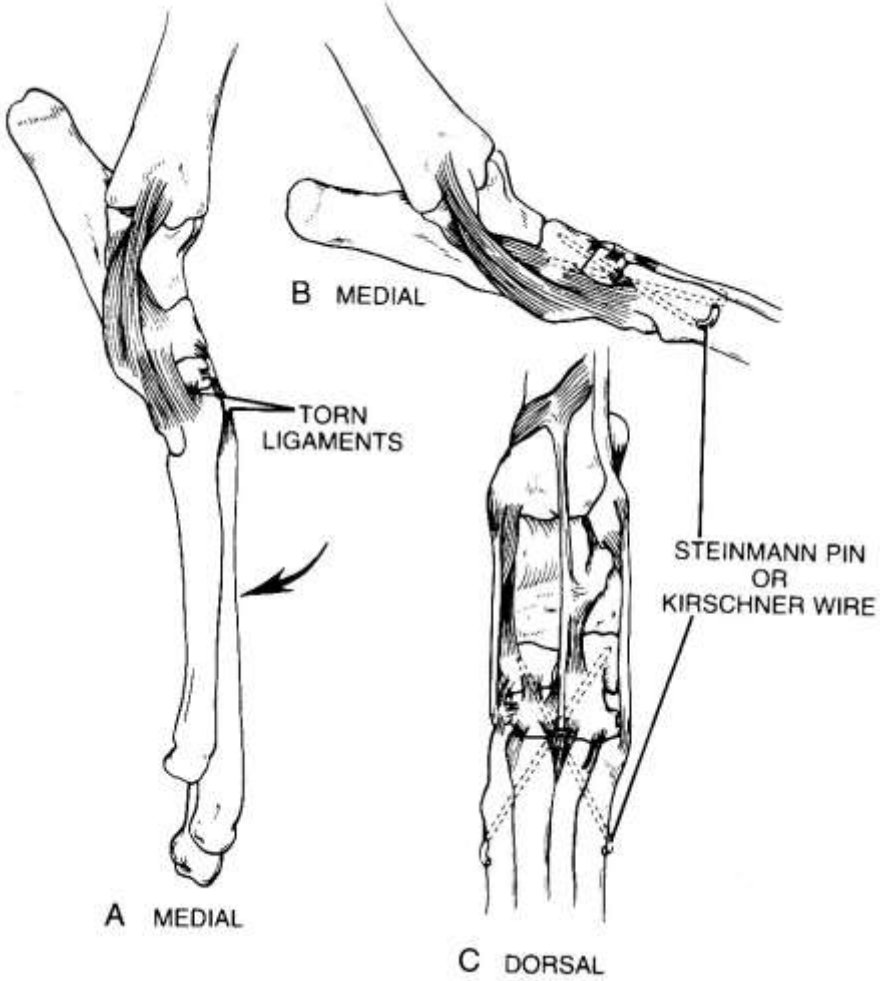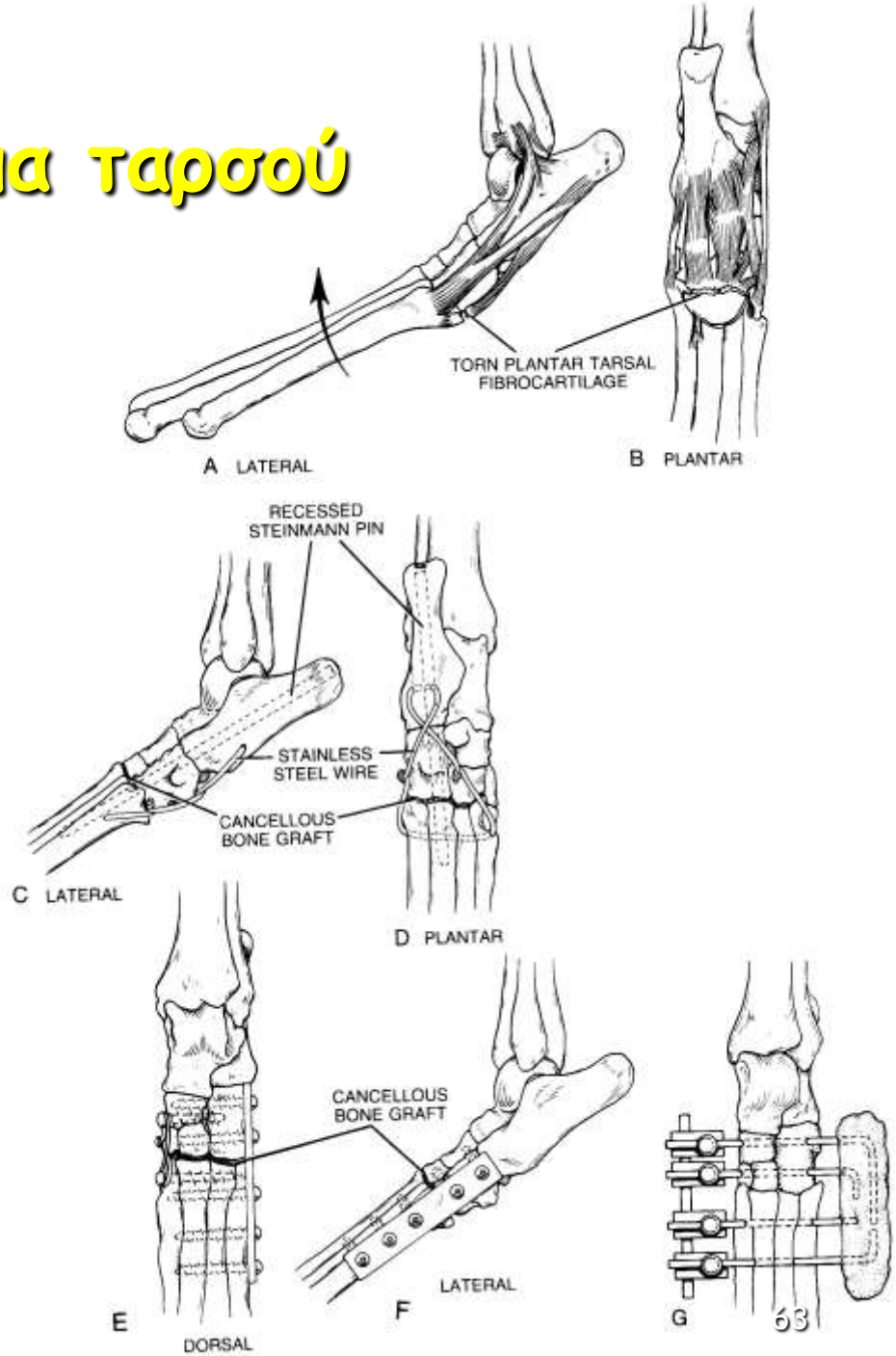
Εξάρθημα ταρσού